

Die Präzisionsabformung

Hydrokolloid oder Polyäther?

Ein Beitrag von ZA Horst Dieterich, Winnenden

Für eine erfolgreiche restaurative Behandlung ist ein fein abgestimmtes Vorgehen zwischen Zahnarzt und Zahntechniker von entscheidender Bedeutung. Die Präparationsabformung ist dabei nicht unbedingt der erste, aber sicherlich der entscheidende Link zwischen Praxis und Labor. Präzisionsabformungen dienen zur Herstellung von Arbeitsmodellen für die Anfertigung von Zahnersatz. Dieser Beitrag diskutiert Abformtechniken und -materialien für festsitzende Restaurationen.

Retraktion und Blutstillung

Die Präparationsgrenze liegt innerhalb der biologischen Breite des paramarginalen Gewebes in den allermeisten Fällen leicht subgingival. Daher benötigen wir entsprechende Hilfsmittel, um diese darzustellen und damit abformbar zu machen. Da eine Verletzung der sensiblen Weichgewebsstrukturen während der Präparation oft nicht vollständig zu vermeiden ist, oder trotz aller Vorbehandlung eine Gingivitis vorliegt, sind zusätzlich blutstillende Maßnahmen sinnvoll.

Radiochirurgie

Radiochirurgie ist der Gebrauch von hochfrequenter Energie (Abb. 1 und 2). Es gibt drei Möglichkeiten, sie zu nutzen:

- Schneiden,
- Schneiden mit gleichzeitiger Koagulation und
- Koagulation.

Setzt man den Modus „Schneiden und gleichzeitiges Koagulieren“ ein, kann mit einem internen

Gingivektomieschnitt der Sulkus erweitert und damit der Zufluss des Abformmaterials vereinfacht werden (vgl. Abb. 1 und 2). Hinzu kommt, dass das Operationsgebiet blutungsfrei wird. Ich verwende das hf1-SURG von Meyer-Haake. In Kombination mit der Elektrode Nr. 40 steht uns ein Gerät zur Verfügung, mit dem schonend und effektiv Präparationsgrenzen dargestellt werden können.

P. D. Miller, ein renommierter Parodontologe und Erfinder der „Miller-Klassen“, bestätigt, dass bei sachgerechter Anwendung und entsprechender Wundtoilette keinerlei Schäden am Parodontium zu erwarten sind (Abb. 3 bis 5) [1]. Das Elektrotom ist ein umstrittenes, aber probates Mittel Präparationsgrenzen vor der Abformung darzustellen. Ich gehe deshalb auf die Technik ein, weil Weichgewebe oder Wurzelzement geschädigt werden können, wenn das Gerät falsch eingesetzt oder eine nicht anwendungsgerechte Gerätetechnologie in Bezug auf die Wellenlänge und Elektrodenform benutzt wird.

Retraktionsfäden

Die Retraktionsfäden dienen der temporären Verdrängung der marginalen Gingiva und damit zur Darstellung der Präparationsgrenze. Zusätzlich wirken sie mit entsprechenden Pharmazeutika getränkt blutstillend. Das Angebot an Retraktionsfäden ist unüberschaubar. Es gibt sie mit verschiedenen blutstillenden Mitteln vorimprägniert, nicht imprägniert, mit Drähten verstärkt, als einfache Baumwollfäden oder High-Tech gezwirnt beziehungsweise verwoben.

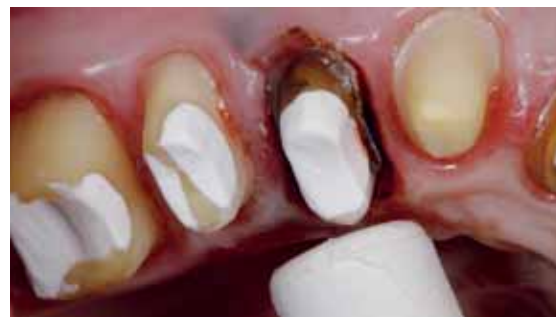
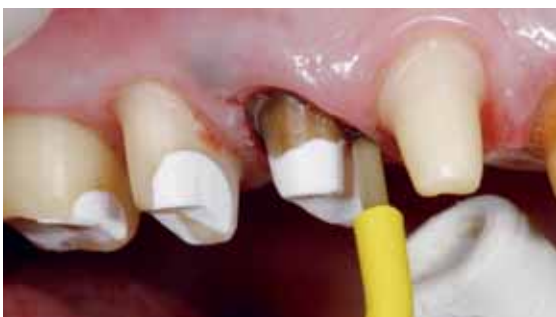
Abb. 1 und 2: Einsatz der Radiochirurgie: Die dünne Elektrode, deren Arbeitssende durch eine Kunststoffschutzhülle beliebig lang einstellbar ist, wird im Sinne einer internen Gingivektomie unterhalb der Präp Grenze im Sulkus geführt. Eine massive, anhaltende Touchierung der Wurzeloberfläche soll vermieden werden.

Eine echte Verbesserung brachten die vor einigen Jahren auf den Markt gekommenen Fäden Ultra-pak der Firma Ultradent Products. Hierbei handelt es sich um Fadenschläuche, die so verwoben sind, dass eine Hohlfaser entsteht. Sie lassen sich extrem gut in den Sulkus einbringen, werden beim Einbringen zusammen geschoben, entfalten dann aber in situ ihr Volumen sehr effizient.

Ein ähnliches Fadendesign benutzt Gingi-Pak mit ihren Z-Twist geflochtenen Fäden. Ich verwende diese beiden Fadentypen. Den Ultra-pak oder das baugleiche, aber wesentlich günstigere Produkt von Keydent (ADS) als ungetränkten Faden, den Gingi-Pak getränkt mit Epinephrin, als dem sicher wirkungsvollsten Hämostypticum (Abb. 6).

Es gibt zwei prinzipiell verschiedene Methoden der Fadenpositionierung. Sie haben einen gewissen Einfluss auf die Entscheidung, welches Produkt verwendet wird. Bei Hydrokolloidabformungen wird die Präparationsgrenze vorgängig mit Hilfe der Hochfrequenzchirurgie dargestellt. Danach kommt der epinephringetränkte Faden Gingi-Pak allein zur Anwendung:

1-Faden-Methode:

Der mit einer entsprechenden Lösung getränkte Faden wird im Sulkus platziert, verbleibt dort fünf bis fünfzehn Minuten und wird direkt vor dem Einbringen des dünnflüssigen Spritzenmaterials wieder entfernt. Bei Polyätherabformungen, die im ästhetisch, in Bezug auf die Gingiva empfindlichen Bereich eher angewendet werden, verwende ich einen mit Orbat getränkten Faden der Firma Keydent, der dann bei der Abformung in situ bleibt.

2-Faden-Methode:

Auch die 2-Faden-Methode kommt bei Polyätherabformungen zum Einsatz. Ein erster dünner Faden wird mit Orbat getränkt oder ungetränkt am Sulkusboden platziert (vgl. Abb. 7). Dieser Faden verbleibt während des kompletten Abformvorgangs in Position. Ein zweiter, dickerer und auf jeden Fall getränkter Faden wird darübergelegt und übernimmt die eigentliche Retraktion der Gingiva. Dieser Faden wird vor Einbringen des Spritzenmaterials entfernt.

Fadenstärke

Man kann aufgrund der unterschiedlichen Dimensionen, die allein durch die Materialvielfalt gegeben sind, keine direkten Empfehlungen geben (vgl. Abb. 7). Gingi-Pak Z-Twist verwende ich im Frontbereich eher in der Dimension 1, im Seitenzahn-

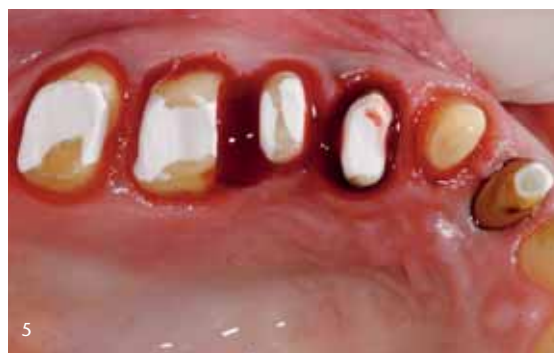
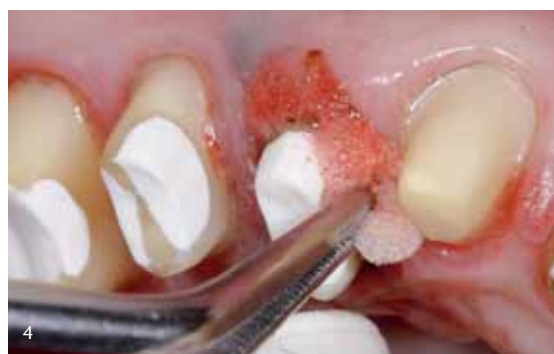
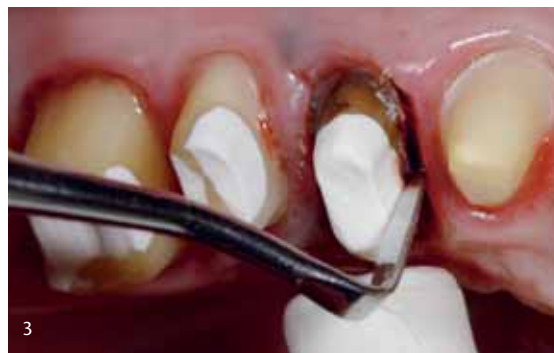Abb. 3 bis 5: Im Sinne des Anwendungsprotokolls von Mutschelknaus wird mit einem Carver oder einem Scaler vorsichtig die oberflächliche Nekroseschicht abgeschabt und mit H_2O_2 gesäubert. Jetzt kann es wieder zu einer Blutung im Sulkus kommen.

bereich eher in der Dimension 2, abhängig von der Gingivasituation. In der Regel kommt die 1-Faden-Technik zum Zuge (Abb. 8).

Bei Ultradent oder Keydent-Fäden kommt in der 2-Faden-Technik als erster, tiefer liegender Faden die Dimension 00 oder 000 in situ. Darüber appliziere ich einen der Dimension 0, selten einen mit der Dimension 1, beide getränkt mit Orbat (Abb. 9). Bei kritischen, zu spontaner Blutung neigenden Sulki kann der zweite Faden auch ein mit Epinephrin getränkter Z-Twist sein.

Blutstillung

Verschiedene Pharmazeutika dienen in Verbindung mit den Retraktionsfäden der Blutstillung. Das po-

Abb. 6:
Unser
Sortiment an
Retraktions-
fäden und
blutstillenden,
adstringieren-
den Lösungen



tenteste ist sicher das Epinephrin. Es ist in vorimprägnierten Fäden erhältlich oder als Flüssigkeit, mit der nach eigenem Ermessen Fäden getränkt werden oder die Gingiva direkt benetzt wird. Man sollte sich über die kardiovaskulären Wirkungen des Mittels klar sein. Eine leichte Tachykardie ist zu erwarten. Auch werden Aluminium-Chlorid, -Sulfat oder Eisensulfat in den unterschiedlichsten Darreichungsformen angeboten. Orbat als Mittel aus der Hals-Nasen-Ohren-Medizin bewirkt vor allem in Verbindung mit der 2-Faden-Technik eine suffiziente Hämostase.

Guttaperchakompression

Nach Einbringen der Fäden ist es wichtig, dass sie über die ganze Einwirkdauer genau in situ bleiben. Sowohl die Ultradent-Fäden wie auch die Z-Twist haben allein durch ihr Konstruktionsprinzip gute Voraussetzungen. Zusätzlich sollte aber eine Art Druckverband oder Fixierungsmittel appliziert werden. Für Hydroanwender eignet sich auch eine Lage Spritzenmaterial, die über die Fäden gespritzt wird. Alternativ kann sowohl bei Hydro wie auch bei allen anderen Materialien erwärmte Gutta-percha verwendet werden. Dabei wird das provi-

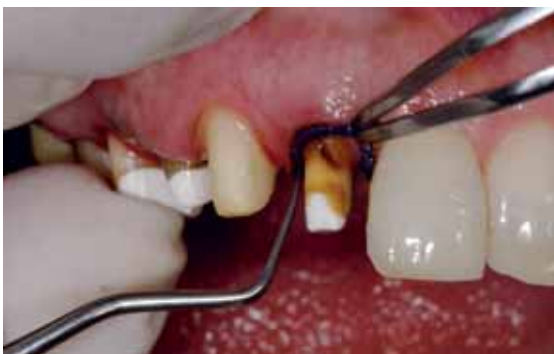

Abb. 7: Einbringen des ersten mit Orbat getränkten Fadens an den nicht durch Radiochirurgie dargestellten Präp Grenzen der Frontzähne. Die Fadenenden sollen sich nicht überlappen, sondern genau miteinander abschließen.

sorische Verschlussmaterial Stangenguttapercha über die Präparationen und die Fäden gepresst. Es erhärtet durch Erkalten und verbleibt dort bis zur Abformung (vgl. Abb. 10 und 11).

Alternativ zu den beiden Materialien eignet sich vor allem bei zusätzlich vorhandenen zahnlosen Kieferabschnitten zur Fixierung der Schleimhautform ein bereits angefertigtes, genau passendes Provisorium (Abb. 12 bis 19).

Abformmaterialauswahl

Alle auf dem Markt befindlichen Materialien lassen bei geeigneter Technik und Indikation und entsprechender Verarbeitung genaue Abformungen zu. Die klassische Einteilung der Abformmaterialien orientiert sich an ihren Eigenschaften:

- reversibel oder irreversibel,
- starr oder elastisch.

Klinisch relevant für Präzisionsabformungen sind aus der reversiblen Gruppe das Hydrokolloid und aus der irreversiblen Gruppe Polyäther, Polysulfide und Silikone. Starre Materialien wie Gips oder ZnO Pasten haben für die Präzisionsabformung keine Bedeutung mehr.

Ein ideales Abformmaterial sollte leicht anzuwenden sein: Hydrokolloid beispielsweise ist nach Erwärmung sofort gebrauchsfertig. Auch Polyäther kann schnell und einfach im Pentamix oder vergleichbaren Mischgeräten maschinell angemischt werden. Handanmischung ist zu vermeiden. Alle Materialien sollen bei der Positionierung über die Präparationen so weich und fließfähig wie möglich sein, um jegliche Dislozierung der Stümpfe oder der relevanten Weichgewebsanteile zu vermeiden.

Ein feuchtigkeitstolerantes Material wie Hydrokolloid hat im feuchten Mundmilieu Vorteile. Materialien

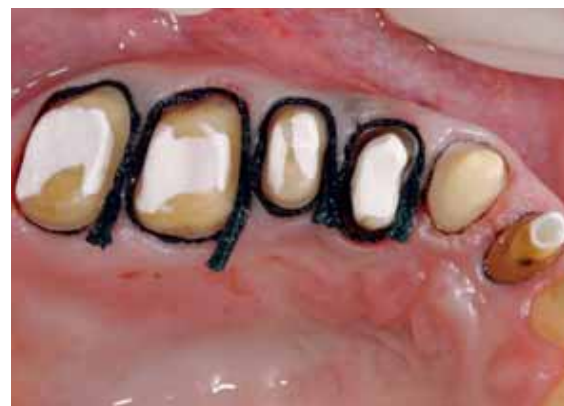

Abb. 8: An den Seitenzähnen wird ein Z-Twist Epinephrin Faden eingebracht.

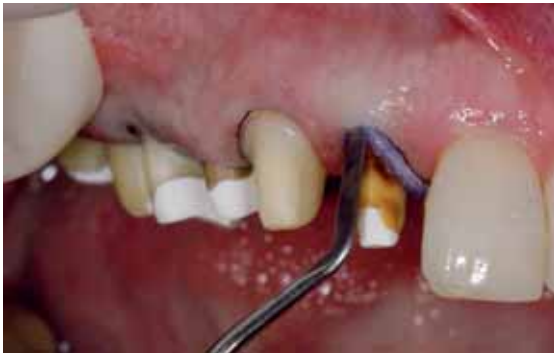

Abb. 9: An den Frontzähnen wird ein zweiter, verdrängender Orbat-Faden eingebracht. Dieser Faden wird zur leichteren Entfernbarkeit länger gelassen und kann so mit der Pinzette leichter gepackt werden. Die Unterscheidung sowohl mit verschiedenen Fäden wie auch mit verschiedenen Retraktionsmedien zu arbeiten, liegt an der Unterschiedlichkeit der Gewebe. Zahnfleisch im anterioren Bereich reagiert viel sensibler auf Traumatisierungen, deshalb wird in diesem Bereich sehr schonend vorgegangen. Es gilt zwischen absolut exakter Darstellung der Präparationsgrenze und Gewebeschonung einen Mittelweg zu finden.

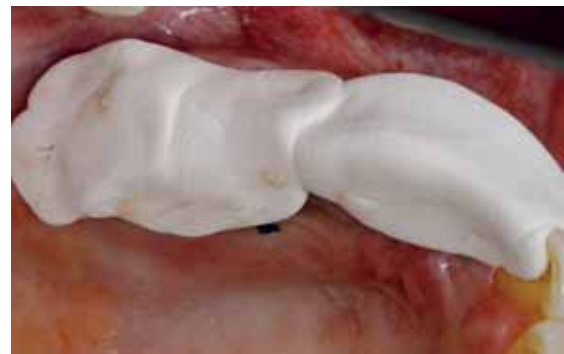
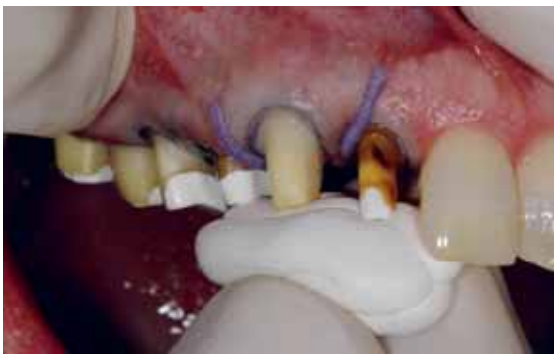
Abb. 10 und 11: Die erwärmte Guttapercha wird eingepresst und fixiert die Fäden in situ.

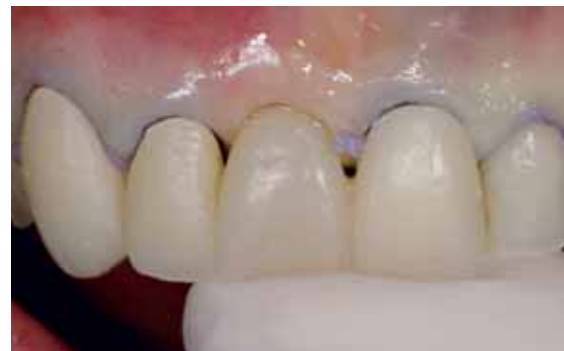
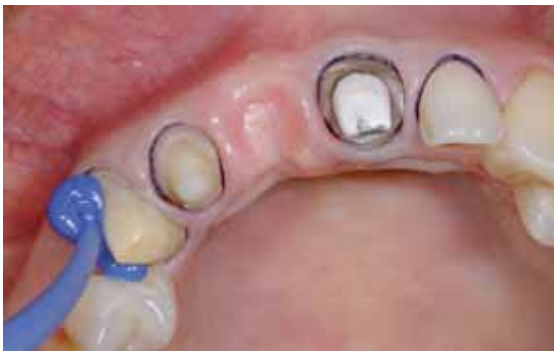
Abb. 12 und 13: Zur Fadenfixierung und Stabilisierung des Ponticbereiches kann das eventuell vorhandene Provisorium genutzt werden.

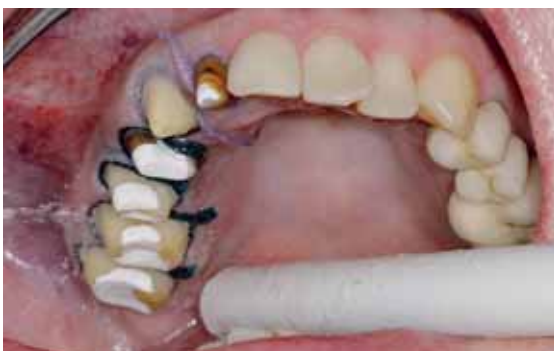

Abb. 14: Bevor die Fäden entfernt werden, muss gründlich abgesprayt werden.

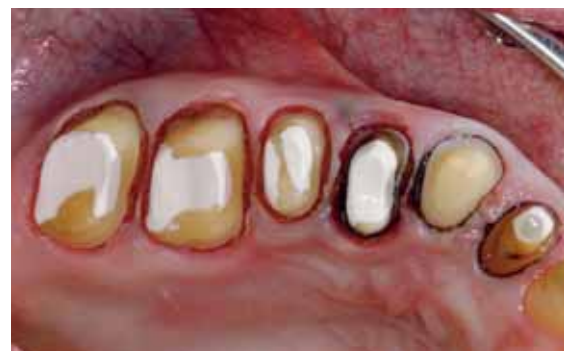

Abb. 15: So stellt sich die Situation direkt vor der Abformung dar. Wichtig: Nur was man jetzt sieht, kann auch abgeformt werden. An den Frontzähnen verbleibt der erste Faden.

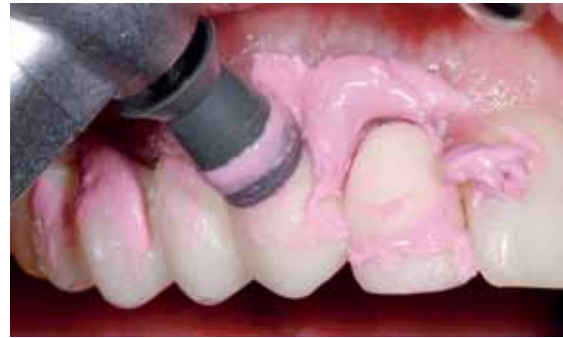
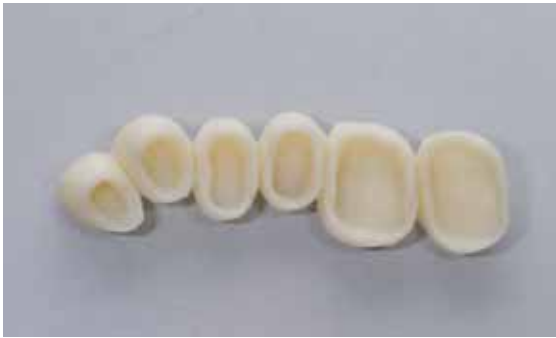
Abb. 16 und 17: Für die Ausheilung der traumatisierten marginalen Gingiva ist neben dem exakt passenden Provisorium die akribische Zemententfernung und Politur nach der Zementierung der Provisorien essenziell.

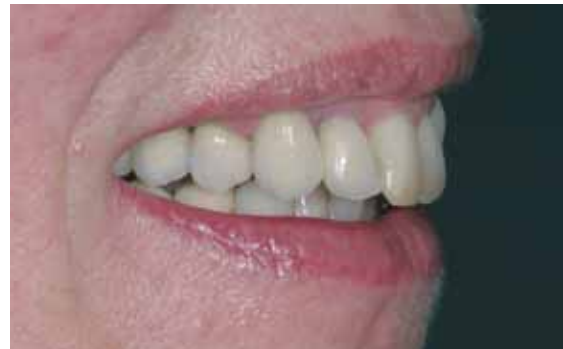
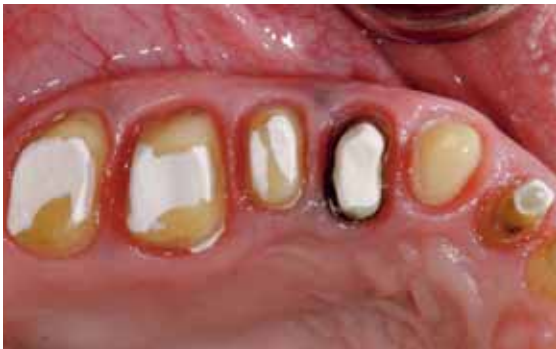
Abb. 18 und 19: Reizlose, gesunde Situation der marginalen Gingiva zirka drei Wochen nach der Präparation und Abformung. Deutlich ist der Einfluss des Provisoriums zur Ausformung der Gingiva zu sehen.

aus der irreversibel elastischen Gruppe sind in dieser Hinsicht klar im Nachteil. Abformungen sollten zur Herstellung mehrerer identischer Modellstümpfe mehrfach ausgießbar sein, Polyäther und alle anderen irreversibel elastischen Materialien sind dafür ideal geeignet. Bei Hydrokolloid sind dafür mehrere Abformungen notwendig.

Die geforderte Desinfektion der Abformungen lässt sich mit irreversibel elastischen Materialien einfacher als mit dem empfindlichen Hydrokolloid erreichen. Bei den zuerst genannten Materialien bleibt es auch ohne Einfluss auf die Dimensionsstabilität. Hydrokolloid erfordert eine direkte Weiterverarbeitung. Ein zumindest rudimentär vorhandenes Praxislabor oder direkt angeschlossenes Labor ist notwendig.

Wie wir sehen, gibt es wohl kein ideales Material das für alle Indikationen gleichermaßen geeignet ist. Schon die angestrebte Präparationsform und die Lokalisation der beschliffenen Zähne haben einen Einfluss auf die Entscheidungsfindung. Hydrokolloid ist aufgrund seiner klinisch überdurchschnittlichen Präsenz das Standardabformmaterial der Wahl. Dort wo es Schwächen zeigt, vor allem bei der Abrissfestigkeit, die insbesondere bei Stufenpräparationen im anterioren Bereich relevant sind, kann eine Abformung mit Polyäther erfolgen. Polyäther ist im ausge-

härteten Zustand an scharfen Kanten wesentlich reißfester und liefert verfahrenssicher bessere Ergebnisse.

Hydrokolloid

Das bis heute unter renommierten, erfahrenen Praktikern beliebte Hydrokolloid verliert leider immer mehr an Bedeutung. Gründe hierfür sind:

- Der im Vergleich zum Polyäther größere Aufwand.
- Es müssen die für die Erwärmung notwendigen technischen Geräte und ein spezieller Löffelbestand bereit gestellt werden.
- Die Materialien müssen unbedingt akkurat vorbereitet werden.
- Die klinische Anwendung ist sehr sensibel.
- Oft wird auch eine ungenügend durchführbare Desinfektion der Abformungen vor dem Ausgippen kritisiert.

Diskussionen und Veröffentlichungen um eine schlechtere Detailzeichnung vor allem gegenüber modernen Polyäthermaterialien sind klinisch irrelevant. Der große Vorteil von Hydrokolloid liegt in einer echten Feuchtigkeitstoleranz. Abformungen mit Hydrokolloid werden in der wet-Technik genommen: Direkt vor der Applikation des Hydrokolloids werden die Zähne mit einem Oberflächenentspannungsmittel „geflutet“, das bedeutet dass eine

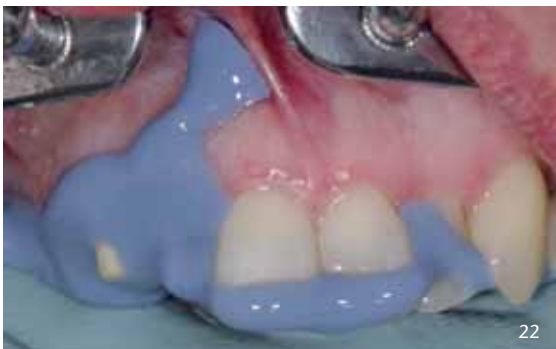
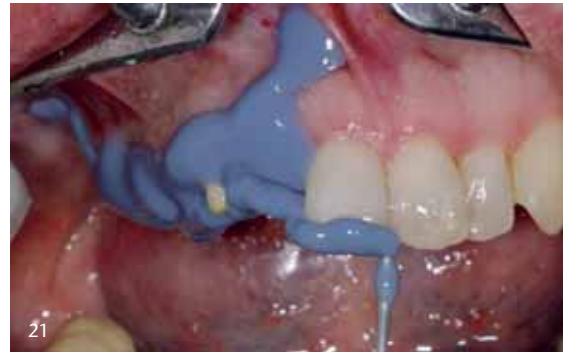
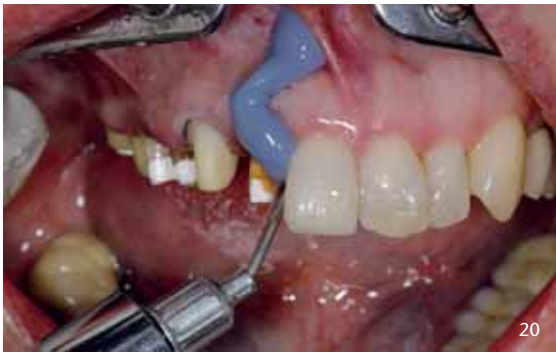Abb. 20 bis 22: Beim Absetzen des Spritzenmaterials muss man unbedingt im Vestibulum beginnen, da durch Erkalten oft eine harte Stelle im Material vorliegt, die nicht gut zeichnet. Die Präparationen und der komplette Zahnbogen werden dann vollständig mit Hydrokolloid überspritzt, bevor der Löffel eingesetzt wird. Hierbei muss zügig gearbeitet werden, damit das vorgespritzte Hydrokolloid nicht anfängt zu gelieren.

Trocknung vor der Abformung gar nicht notwendig ist. Abformungen über mehrere präparierte Zähne vor allem im Unterkiefer-Seitenzahnbereich sind reproduzierbar wohl nur mit Hydrokolloid machbar (Abb. 20 bis 22). Bewährt hat sich bei uns die routinemäßige Anfertigung von zwei offensichtlich gleichwertigen Abformungen (Abb. 23 bis 25). Aus einer wird ein Sägemodell hergestellt, die zweite, womöglich etwas schlechtere, bleibt ungesägt und dient der genauen Approximalkontaktpunktgestaltung, womit das klinisch umständliche Einpassen der Kontaktpunkte praktisch entfällt.

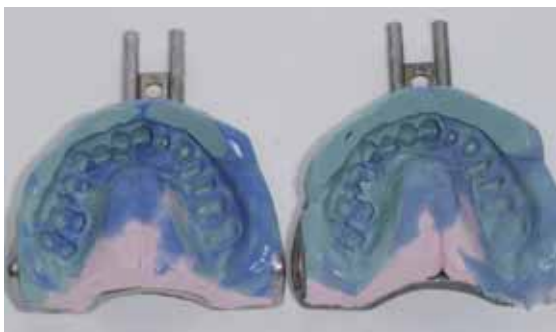

Abb. 23: Routinemäßig nehmen wir immer zwei Abformungen ab.

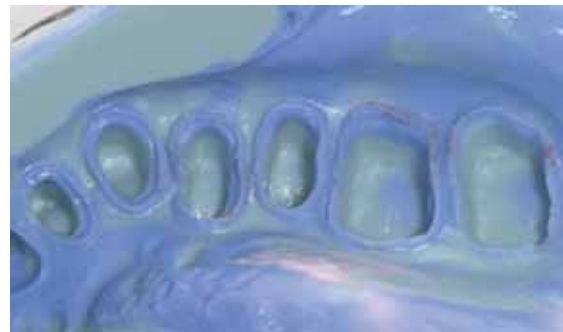


Abb. 24: Detail der Abformung

Polyäther

Innerhalb der Gruppe der irreversibel elastischen Materialien werden bei uns in der Praxis Polyäthermaterialien verwendet. Als gute Kombination hat sich Impregum Penta Soft als Putty Material und Permadyne als feinfließendes Spritzenmaterial bewährt (Abb. 26 bis 29).

Silikone

Sowohl A- wie auch K-Silikone kommen bei mir zur Präzisionsabformung nicht zur Anwendung. Das Anfließverhalten vor allem an die Stümpfe im posterioren Bereich ist ungenügend. Typisch sind sogenannte Fahnen, die posterior am stärksten ausgeprägt sind. Auch klassische individuelle Löffel, mit denen eine genau definierte Schichtdicke des Abformmaterials erreicht werden kann, ändern daran nichts. Ich benutze ein additionsvernetztes Silikon zur intraoralen Individualisierung konfektionierter Abformlöffel.

Abformtechnik

Die Abformtechnik der Wahl ist materialunabhängig immer eine Doppelmischabformung. Dabei wird ein Putty Material im Abformträger über ein im Mund vorgespritztes Feinabformmaterial weich in weich positioniert. Beide Materialien härten dabei gemeinsam und gleichzeitig aus.

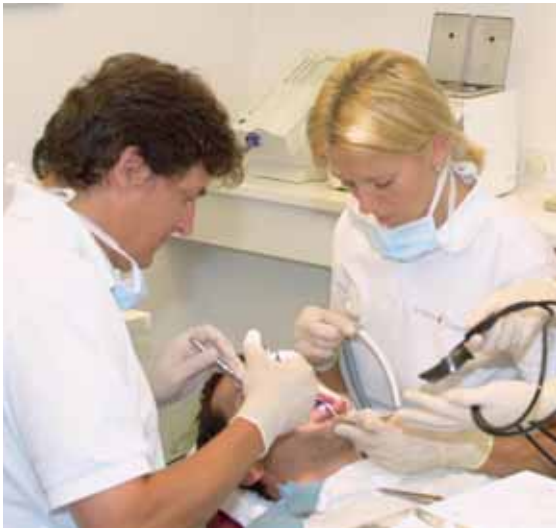

Abb. 25: Behandlungssituation bei Hydrokolloid-Abformung

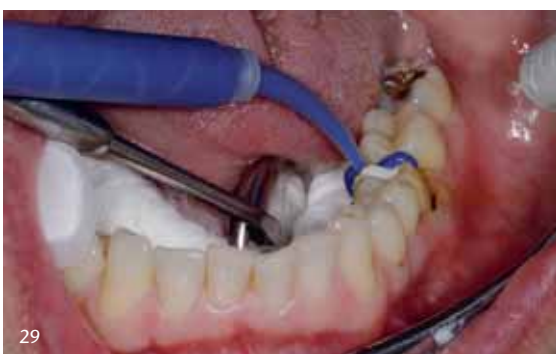
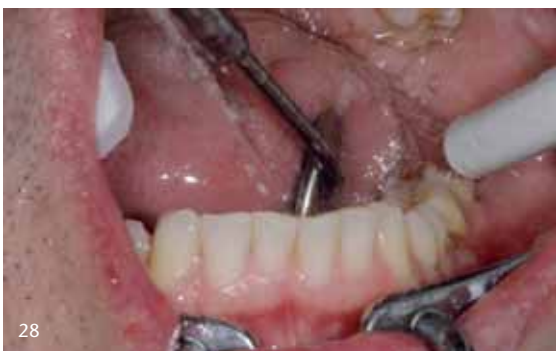
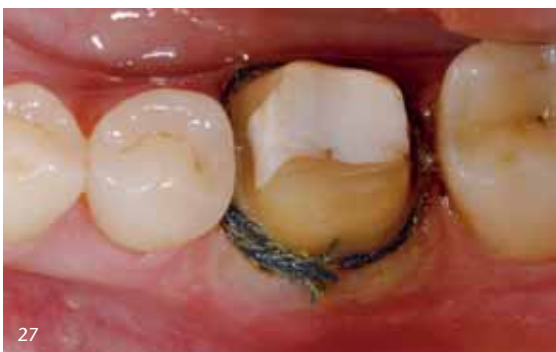Abb. 27 bis 29: Retraktion mit der 2-Faden-Technik: Aufwändiges Set-up zur Trockenhaltung vor der Unterkieferabformung, die bei Polyätherabformungen notwendig ist.



Abb. 26: Mit dem links abgebildeten Pentamix 2 kann Polyäther hervorragend gemischt werden. Der Hydrokolloid-Conditioner HC1 (rechts) bereitet das Hydrokolloid für den Einsatz vor.

Hilfsmittel zur Abformung

Zur Freihaltung des Arbeitsbereichs eignet sich ideal der Vestibulumhaken von Zeff. Für die Abformung mit Hydrokolloid brauchen wir außer dem Oberflächenentspannungsmittel keine zusätzlichen Hilfsmittel, da aufgrund der ausgezeichneten Hydrophilie eine Trocknung des Bereichs nicht notwendig ist.

Anders verhält es sich bei der Verwendung von Silikon oder Polyäther. Zur Kontrolle des Speichelflusses aus der Parotis und Trockenlegung bewähren sich Dry Tips von Möllnycke. Mit den steifen Plastikteilen sind sowohl eine suffiziente Feuchtigkeitskontrolle wie auch ein flächiges Abhalten in Zusammenwirken mit dem Vestibulumhaken der Wange möglich. Im Sublingualraum benutzen wir die Parotiwatterrolle von Roeko/Coltenè Whaledent. Sie verbleibt auch nach Positionierung des Löffels in situ und unterbindet wirkungsvoll den Speichelzufluss aus der Glandula Sublingualis (Abb. 30).

Eine alternative Abformtechnik

Eine interessante Variante ist die Doppelbiss-Technik (Abb. 31 und 32). In Verbindung mit kleinen

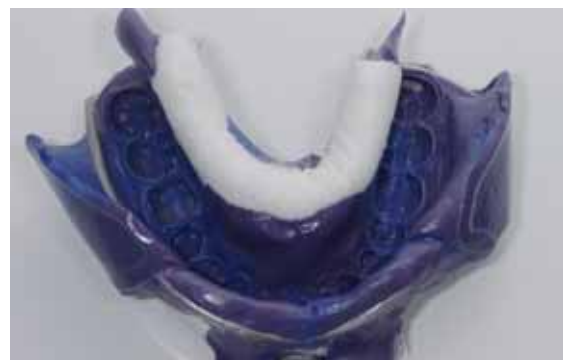

Abb. 30: Die Parotisrolle verbleibt während des Aushärtens in situ und hält dadurch suffizient den Mundboden ab.




Abb. 31 und 32: Eine alternative Abformtechnik ist die Doppelbissabformung mit Polyäther.

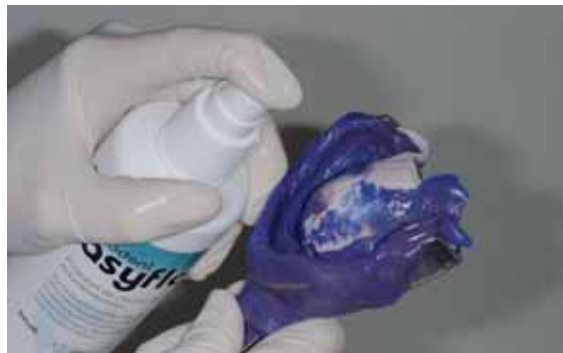

Abb. 33 und 34: Ausspülen der Abformung mit gebremstem Wasserstrahl und Konditionierung der Oberfläche mit Entspannungsmittel vor dem Ausgipsen

Okkludatoren ist es eine zeitsparende, aber trotzdem präzise Methode, um einzelne Restaurationen im Seitenzahnggebiet herzustellen. Mit Hilfe eines speziellen Abformträgers, dem Quadrant Tray von Safident, werden beide Kiefernhälften mit der Doppelmischtechnik gleichzeitig abgeformt und die Kieferrelation habituell fixiert. Die Ober- und Unterkieferhälfte sind durch eine mikrodünne PE-Folie getrennt, dadurch wird suffizient ein Ineinanderfließen des Abformmaterials respektive des Modellgipses verhindert. Abformmaterial der Wahl hierbei ist Polyäther.

Ausgießen der Abformungen

Bei Hydrokolloid sollte auf eine erprobte Verträglichkeit der Materialien geachtet werden. Nach der

Entnahme aus dem Mund wird die Abformung für 10 bis 15 Minuten in eine Alaunlösung gelegt, danach sorgfältig mit gebremstem Wasserstrahl ausgespült und sofort ausgegossen. Bei Polyätherabformungen kann zur besseren Benetzung mit dem Modellgips die Abformung mit einem Oberflächenentspannungsmittel vorbereitet werden (Abb. 33 bis 36).

Korrespondenzadresse:
ZA Horst Dieterich
Marktstraße 35
71364 Winnenden
praxis@dieterich-zahnarzt.de

Literatur

[1] Miller PD: Persönliche Mitteilungen, 3F Kurs, Praxis Diemer 2001.

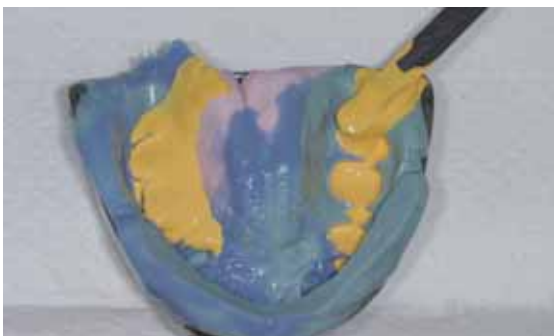

Abb. 35: Ausgießen der Abformung

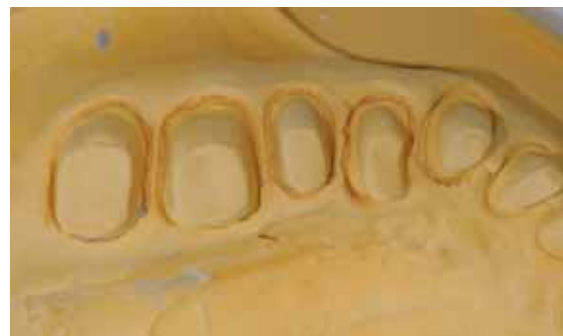

Abb. 36: Detail der Modellsituation