

Diagnose und nicht-chirurgische Therapie iatrogenen Zahnperforationen

Endodontologische und parodontologische Aspekte

Ein Beitrag von C. Kaaden^{1,2}, A. Litzemberger¹, C. Diegritz¹, D. Thiessen¹, Y. Malyk¹
(¹Poliklinik für Zahnerhaltung und Parodontologie der Ludwig-Maximilians-Universität München, Direktor: Prof. Dr. R. Hickel, ²Praxis für Endodontologie, Maximilianstraße 14, München)

Dieser Artikel gibt einen Überblick über endodontologische und parodontologische Aspekte iatrogenen Zahnperforationen. Hierbei wird insbesondere auf die Diagnostik, auf therapeutische Grundlagen sowie auf die Faktoren eingegangen, welche die Prognose beeinflussen. Außerdem wird eine klinische Einteilung vorgestellt, die bei der Wahl der geeigneten Therapiemaßnahmen als Leitfaden dienen kann. Ursachen, die nicht iatrogen bedingt sind, wie etwa Wurzelresorptionen oder kariöse Prozesse, werden in diesem Beitrag nicht behandelt.

Perforationen im Rahmen einer Wurzelkanalbehandlung

Unbeabsichtigte Zahn- beziehungsweise Wurzelperforationen stellen eine artifizielle Verbindung vom Endodont zum Desmodont oder zur Mundhöhle dar. Sie treten bei bis zu 12 Prozent aller endodontischen Maßnahmen auf [4, 11]. Laut Kvinnsland et al. entstehen 53 Prozent aller iatrogenen Perforationen bei der Aufbereitung des Wurzelkanals für einen Wurzelstift. Die verbleibenden 47 Prozent entstehen bei endodontischen Routinearbeitsschritten. Perforationen im Oberkiefer sind dreimal häufiger wie im Unterkiefer [10]. Im Bereich der Krone beziehungsweise

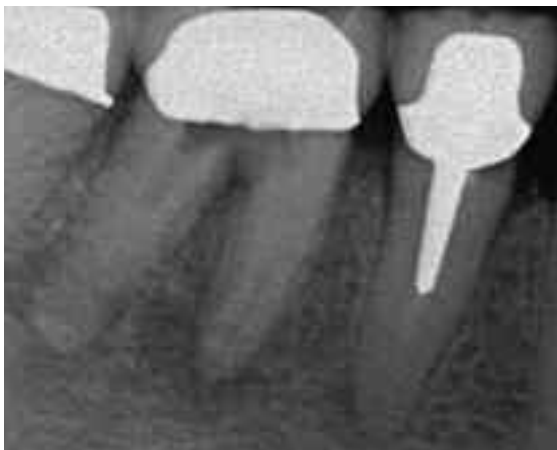

Abb. 1: Perforation im Furkationsbereich eines Molaren im Unterkiefer beim Anlegen der Zugangskavität

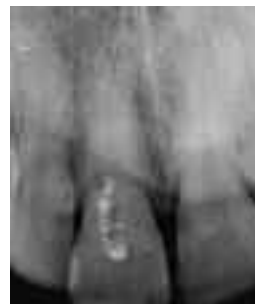

Abb. 2: Radiologischer Verdacht einer Frontzahnperforation bei missachteter Angulation der Wurzel



Abb. 3: Der Blick durch das Dentalmikroskop bestätigt den Anfangsverdacht einer labial gelegenen Perforation.

der Furkation treten sie zumeist beim Anlegen der endodontischen Zugangskavität oder bei der Suche nach verlegten Wurzelkanaleingängen auf.

Insbesondere bei starken Kalzifizierungen der Pulpakammer, wie sie beispielsweise nach einem Trauma oder nach Dentikelbildung zu beobachten sind, gestaltet sich die Darstellung des gesamten Pulpakavums oft schwierig. Bei mehrwurzeligen Zähnen kann dabei eine Perforation in der Region der Furkation resultieren (Abb. 1). Bei Oberkieferfrontzähnen treten Perforationen in aller Regel im labialen Wurzelanteil auf, da bei der Behandlung die oft ausgeprägte Neigung der Wurzel nach palatinal verkannt wird (Abb. 2 und 3).

Perforationen durch übermäßige Aufbereitung des Wurzelkanals treten insbesondere im koronalen und mittleren Wurzeldrittel auf. Diese auch als Strip-Perforation bezeichneten Eröffnungen sind zumeist oval und haben ihren Ursprung zum Beispiel im übertriebenen Einsatz von Gates-Glidden Bohrern oder unverhältnismäßiger Erweiterung des Wurzelkanals. Besonders gefährdet sind bukkale Wurzeln oberer Prämolaren und mesiale Wurzeln von Molaren (Abb. 4).

Die Verwendung von starren und nicht entsprechend vorgebogenen Wurzelkanalinstrumenten ist

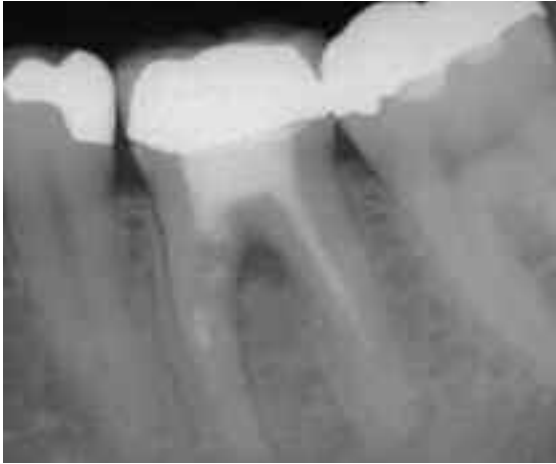

Abb. 4: Strip-Perforation bei einem Unterkiefermolar, die durch den übertriebenen Einsatz eines Gates-Glidden Bohrers entstanden ist. Interradikulär imponiert bereits eine Aufhellung.

ein häufiger Grund für eine *Via falsa* im mittleren Wurzel Drittel. Darüber hinaus ereignen sich hier Perforationen im Rahmen der Revision von insuffizienten Wurzelkanalfüllungen (Abb. 5), dem Versuch der Entfernung frakturierter Instrumente und infolge nicht adäquat durchgeführter Stiftbohrungen für postendodontische Restaurationen (Abb. 6) [10].

Perforationen im apikalen Wurzel Drittel passieren gehäuft aufgrund anatomischer Gegebenheiten, da Wurzelkanäle in der Apikalregion oft eine abrupte Krümmung aufweisen. Diese erschwert die Instrumentation zusätzlich und kann zu einer sogenannten Zip-Perforation führen. Zusätzlich wird dieser Perforationstyp durch apikale Blockaden oder Stufenbildung begünstigt. Auch eine grobe Instrumentierung über das Foramen apicale hinaus ist als Perforation anzusehen.

Diagnose

Die korrekte Erkennung einer Perforation, ebenso wie deren genaue Lokalisation und die Festlegung eines Behandlungsplanes können sich kompliziert gestalten. Da die Zeitspanne zwischen Entstehung und Verschluss der Perforation einen entscheidenden Einfluss auf die Prognose des Zahnes hat, ist eine zeitnahe und genaue Diagnose von höchster Wichtigkeit. Die Diagnose sollte sowohl durch klinische Beobachtungen inklusive ätiologischer Aspekte als auch röntgenologische Befunde abgesichert werden. Schmerzen und übermäßige Blutung sind die Kardinalsymptome einer intraalveolären Perforation. Der Patient kann bei bereits bestehender, unbehandelter oder insuffizient therapierter Perforation über zumeist dumpfe, pulsierende Beschwerden klagen.

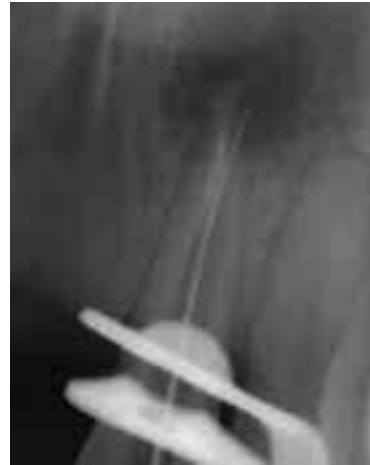

Abb. 5: Apikale Perforation während der Revision einer insuffizienten Wurzelkanalfüllung

Dies hauptsächlich dann, wenn es sich um ein infiziertes Wurzelkanalsystem handelt und somit Symptome ähnlich denen bei einer akuten Parodontitis apicalis entstehen können. Bei Sondierung der Perforationsstelle empfinden die betroffenen Patienten helle, stechende Schmerzen durch Reizung des Parodontiums, die meist mit einer Blutung verbunden sind. Über einen längeren Zeitraum bestehende, unbehandelte oder insuffizient therapierte Perforationen können sich an mesialen oder distalen Wurzeloberflächen röntgenologisch als Aufhellungen darstellen. Klinisch manifestieren sich bei der Sondierung des Sulkus Exsudat sowie Perkussionsempfindlichkeit und die Ausbildung einer chronischen Gingivitis. Differentialdiagnostisch muss beachtet werden, dass bei Sondierung auch eine unvollständig exstirpierte Pulpa Schmerzen und eine Blutung auslösen kann.

Röntgenbilder der Wurzelregion in verschiedenen exzentrischen Angulationen, ebenso wie Bissflügel-aufnahmen, können für eine korrekte Diagnose-

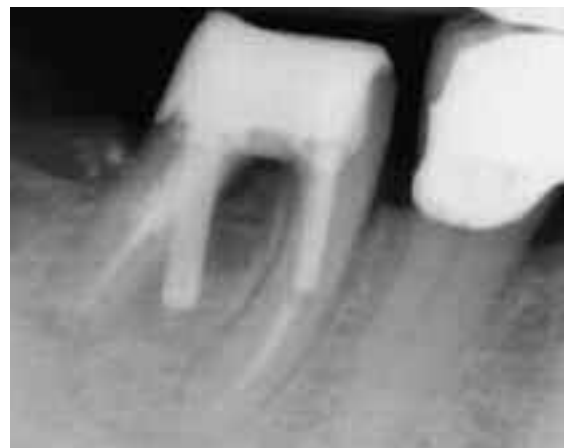

Abb. 6: Großflächige Perforation durch eine nicht adäquat durchgeführte Stiftbohrung

stellung hilfreich sein. Eine genaue Erkennung kann jedoch durch Überlagerungen intakter Wurzeloberflächen erschwert oder unmöglich sein. Dies trifft insbesondere auf bukkal oder lingual lokalisierte Perforationen zu. Zur Beurteilung apikaler oder lateraler Eröffnungen können Papierspitzen Verwendung finden, wobei sich dann wiederholt an deren Spitze oder Seite Blut oder Blutstriche zeigen. Auch in diesen Fällen muss in Betracht gezogen werden, dass die Blutung vom apikalen Foramen oder von vitalen Pulparesten stammen kann.

Daneben hat sich zur Diagnostik von Wurzelperforationen der Einsatz von Endometriegeräten sehr bewährt. Diese Geräte zeigen bei vorsichtiger Sondierung mittels eines angeschlossenen Handinstrumentes eine Verbindung des Wurzelkanals zum Desmodont sehr zuverlässig an [7]. Durch die Möglichkeit einer hohen optischen Vergrößerung des Untersuchungsfeldes und den koaxialen Lichteinfall ist auch das Dentalmikroskop ein sehr geeignetes Hilfsmittel zur Erkennung und Visualisierung von Perforationen [3].

Einteilung der Wurzelperforationen anhand des Entstehungszeitpunktes

In Abhängigkeit des Entstehungszeitpunktes unterscheidet man:

- präoperative Entstehung durch pathologische Prozesse wie Resorptionen oder Karies,
- intraoperative Entstehung infolge von Behandlungsfehlern wie zum Beispiel beim Anlegen der Zugangskavität oder während der Instrumentation des Wurzelkanals und
- postoperative Entstehung, etwa bei Stiftbohrungen.

Einflussfaktoren auf die Erhaltungsfähigkeit des Zahnes

Eine erfolgreiche Therapie basiert auf der adäquaten Diagnostik und dem möglichst sofortigen Verschluss zur Vermeidung beziehungsweise Verhinderung einer bakteriellen Infektion [1]. Als wichtige Faktoren gelten daher:

- die Zeit von der Entstehung der Perforation bis zu ihrer „Entdeckung“ beziehungsweise Versorgung,
- die Größe und Form der Perforation und
- ihre Lokalisation.

Der Zeitfaktor

Da die Prävention beziehungsweise die Therapie einer bakteriellen Infektion das Ziel einer Perforationsdeckung sind, gilt die Zeit zwischen Unfall und Verschluss als besonders wichtig. Da das Parodont

an der Perforationsstelle in der Regel mechanisch traumatisiert wurde, besteht für orale Bakterien die Möglichkeit, über den Gingivalsulkus und einen vorhandenen parodontalen Defekt zur Perforationsstelle vorzudringen. Die Folgen reichen von purulenten Prozessen über Fistelbildungen bis zu lokalen Knochenresorptionen. Insbesondere bei Perforationen auf Höhe des krestalen Knochens oder im Furkationsbereich mehrwurzeliger Zähne kann die Ausbildung einer mit Epithel ausgekleideten Tasche eine zusätzliche Komplikation sein.

Sobald sich entzündliche Prozesse an der Perforationsstelle etabliert haben, wird die Prognose der Behandlung unsicher und auftretende Komplikationen können eine Entfernung des Zahnes unumgänglich machen [8]. Wird eine solche Verletzung der dentalen Hartgewebe jedoch rechtzeitig erkannt und entsprechend therapeutisch angegangen, ist eine auch langfristig gute Prognose des Zahnes möglich. In zahlreichen (tier-)experimentellen Studien konnte nachgewiesen werden, dass der sofortige Verschluss mit der bestmöglichen Prognose des Zahnes einhergeht. Ist aus verschiedenen Gründen, wie Zeitmangel, fehlender Erfahrung oder nicht vorhandener technischer Ausrüstung, eine sofortige sachgemäße Behandlung nicht möglich, sollten Perforation und Zahn bestmöglich mit einem temporären Material verschlossen und die Überweisung zu einem fachkundigen Kollegen in Betracht gezogen werden.

Die Größe der Perforation

Das Reattachment des parodontalen Ligamentes ist abhängig von der Größe des zu verschließenden Areals. Beim Vorliegen kleiner Eröffnungen kann von einer minimalen Verletzung der Gewebe ausgegangen werden und die Verschlussmöglichkeiten sind im Vergleich zu großen Perforationen besser. Obwohl diese Beschreibung einleuchtet, führen Ford et al. an, dass sich in der gegenwärtigen Literatur keine stichhaltige Evidenz zur Absicherung dieser Meinung findet [5]. Tatsächlich wurden in jüngerer Zeit Fallbeschreibungen veröffentlicht, die auch bei großen Perforationen viel versprechende Resultate zeigen [16]. Zukünftig wird daher gegebenenfalls eine Neueinschätzung des Einflusses der Perforationsgröße auf die Prognose eines perforierten Zahnes notwendig werden.

Die Lokalisation der Perforation

Die Lokalisation der Perforation gilt als weiterer wichtiger Einflussfaktor auf die Behandlungsprog-

nose [8]. Übereinstimmend haben Untersuchungen ergeben, dass Perforationen im apikalen oder mittleren Wurzel Drittel eine bessere Prognose aufweisen als solche, die im zervikalen Drittel oder am Boden der Pulpakammer gelegen sind. Besonders kritische Zonen sind der Limbus alveolaris und der Sulkus (Abb. 7). Suprakrestal gelegene Perforationen weisen eine gute Prognose auf, da sie mittels Adhäsivtechnik versorgt und auch im Rahmen einer Überkronung gefasst werden können. In anderen Fällen können alternative Therapieformen wie etwa die kieferorthopädische Extrusion des Zahnes oder die chirurgische Kronenverlängerung in Betracht gezogen werden. Die Prognose ist als gut zu bezeichnen, wenn die Perforation frisch und klein ist und sich gleichzeitig nur wenig apikal des Limbus alveolaris und des epithelialen Attachments und an einer seitlichen Wurzeloberfläche befindet.

Techniken des orthograden Vorgehens

In der Literatur wird eine Vielzahl von Behandlungsmöglichkeiten von Perforationen mit unterschiedlichen Materialien beschrieben. Man unterscheidet chirurgische von nicht-chirurgischen Verfahren, wobei gerade in letzter Zeit zunehmend die nicht-chirurgischen Eingriffe, also die Behandlung der Perforation über die Trepanationsöffnung des Zahnes, favorisiert werden. Extraalveoläre Perforationen, die koronal des Epithelansatzes liegen, sind zumeist einsehbar und können in der Regel problemlos beispielsweise mit adhäsiven Füllungsmaterialien versorgt werden. Eventuell ist, wie oben schon ausgeführt, eine zusätzliche Gingivektomie oder eine chirurgische Kronenverlängerung an der betreffenden Stelle notwendig.

Ungleich schwieriger ist die suffiziente Behandlung von intraalveolären Perforationen. Peeso empfahl bereits Anfang des 20. Jahrhunderts solche Defekte zu füllen. Er erkannte schon damals, dass eine erfolgreiche Behandlung stark von einer frühzeitigen Diagnose, der Immunabwehr des Patienten und dem verwendeten Verschlussmaterial abhängt. Bis Mitte des zwanzigsten Jahrhunderts waren jedoch aufgrund des Fehlens geeigneter Materialien parodontale Entzündungen eine häufige Folge. Die Wahl des Reparaturmaterials ist abhängig von der Zugänglichkeit des zu deckenden Defektes, der Möglichkeit zur (absoluten) Trockenhaltung sowie von ästhetischen Überlegungen. Als bedeutender Parameter für einen Erfolg zählt der möglichst innige Verbund zwischen Zahnhartsubstanz und Restaurationsmaterial.

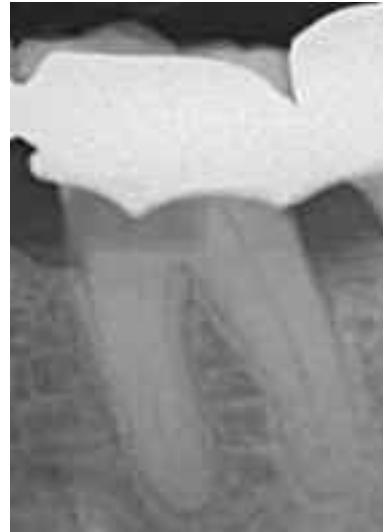

Abb. 7: Perforation eines Molaren bei dem Anlegen der Zugangskavität. Da der Defekt auf Höhe des Limbus alveolaris liegt, sollte MTA („Mineral Trioxide Aggregate“) hier nicht zum Einsatz kommen.

Hierauf haben die Lokalisation und Größe der Eröffnungsstelle ebenso einen Einfluss, wie die physikalischen und chemischen Eigenschaften des verwendeten Materials. Überdies wäre ein Material wünschenswert, das neben sehr guten Abdichtungseigenschaften eine hohe Biokompatibilität sowie osteo- und zementinduktive Eigenschaften aufweist. Vorteilhaft wäre auch ein relativ kostengünstiges Material mit ausreichender Röntgenopazität und bakteriostatischen Eigenschaften. Auf der Suche nach dem bestmöglichen Verschlusswerkstoff sind bisher zahlreiche Materialien mit unterschiedlichem Erfolg eingesetzt worden. Zu diesen zählen neben Amalgam unter anderem Phosphatzement, Guttapercha, Gipse, Cavit und Kalziumhydroxid. Allerdings erfüllt keines der verfügbaren Materialien die geforderten Eigenschaften vollständig. In jüngster Zeit ist mit dem Portland Zementderivat „Mineral Trioxide Aggregate“ (MTA) ein viel versprechendes Produkt vorgestellt worden. Es stellt heutzutage in vielen Fällen das Material der ersten Wahl dar. Bei MTA handelt es sich um ein mineralisches Trioxidaggregat, das aus verschiedenen Oxidverbindungen (Natrium-, Kalium-, Silizium-, Eisen-, Aluminium- und Magnesiumoxid) besteht. Es ist ein Pulver aus hydrophilen Partikeln, das mit sterilem destilliertem Wasser in einem Gewichtsverhältnis von 3:1 angemischt werden soll. Nach Durchmischung entsteht ein Gel, dessen pH-Wert mit 12,5 angegeben wird. Gegenwärtig sind die Produkte ProRoot (Firma Dentsply Maillefer, Deutschland) und MTA-Angelus (Firma Angelus, Brasilien) auf dem Dentalmarkt erhältlich.

Die bislang vorliegenden Untersuchungen bescheinigen dem Zement sowohl eine ausgezeichnete

Biokompatibilität als auch ein sehr gutes Abdichtungsverhalten gegenüber einer bakteriellen Invasion. Ferner konnte illustriert werden, dass es sogar zur Bildung und Einsprossung eines ligamentartigen Faserapparates in dieses Material kommen kann. In gewissen klinischen Situationen weist diese Materialgruppe allerdings auch einige Nachteile auf. Als negativste Eigenschaft derzeit erhältlicher MTA-Zemente gilt deren lange Abbindezeit, die mit drei bis vier Stunden angegeben wird. Da somit die Möglichkeit einer Auswaschung des Materials während der Abbindephase gegeben ist, kann bis dato eine Verwendung bei suprakrestalen Perforationen nicht empfohlen werden. Als weiterer Nachteil gilt die mögliche Dunkelfärbung des behandelten Zahnes. Dieser Eigenschaft muss insbesondere in der ästhetisch anspruchsvollen, anterioren Region Rechnung getragen werden.

Neben dem wichtigen Faktor der Materialwahl zur Deckung wird auch immer wieder die eventuelle Notwendigkeit eines Widerlagers diskutiert, da man sich intraoperativ neben dem Erreichen einer adäquaten Hämostase mit der kontrollierten Applikation des Verschlussmaterials konfrontiert sieht. Zusätzlich weisen die meisten in der Vergangenheit benutzen Materialien während der Aushärtungsbeziehungsweise Abbindephase eine Anfälligkeit bei Feuchtigkeitszutritt auf. Daher kann die Verwendung eines vorab eingebrachten Barrierematerials sinnvoll sein. Diese biokompatiblen Materialien sollen ein Überfüllen des darüber zur Abdichtung applizierten Materials vermeiden und deren ungestörte Aushärtung ermöglichen. Hier gelten Kollagen und Kalziumsulfat als Materialien der ersten Wahl. Allerdings ist die Verwendung eines solchen resorbierbaren Widerlagers nicht zwingend erforderlich [1, 13]. Bei der sofortigen Reparatur von kleinen Perforationen ist dieses nicht notwendig, da das Material gegen den angrenzenden Knochen beziehungsweise den parodontalen Halteapparat appliziert werden kann.

Ferner erweist es sich in diesem Zusammenhang als vorteilhaft, dass MTA unter Feuchtigkeitszutritt fest wird und in seinen Abdichtungseigenschaften auch durch Blut nicht negativ beeinflusst [15]. Ferner konnten Sluyk et al. zeigen, dass vorhandene Feuchtigkeit in der Perforationsstelle die gute Adaptation des MTA begünstigt [12]. Die Entscheidung, ob ein resorbierbares Widerlager erforderlich ist, hängt somit von der Größe des Hartschubstanzdefektes und dem Grad des vorhandenen knöchernen Defektes ab.

Vorgehen im Bereich der Krone und der Furkation

Mechanisch entstandene Perforationen am Pulpa-kammerboden stellen sich in der Regel rundlich dar, während lateral an der Wurzel auftretende Schäden eher oval sind. Vor der Perforationsdeckung kann eine chemo-mechanische Reinigung des Wurzelkanalsystems sinnvoll sein, damit die Applikation einer medikamentösen Einlage mit anschließendem provisorischem Verschluss der Kanäleingänge möglich ist. Hierfür haben sich injizierbare Kalziumhydroxidpräparate (zum Beispiel Ultracal XS; Ultradent) und Cavit (3M Espe) bewährt. Um eventuelle Verunreinigungen und Mikroorganismen zu entfernen, sollten bei einer schon länger bestehenden und somit möglicherweise infizierten Perforation eine gründliche Reinigung des Defektes sowie eine Anfrischung der Kavitätenränder erfolgen. Während für die minimalinvasive Präparation diamantierte Ultraschallansätze (zum Beispiel ProUltra; Dentsply) oder spezielle Mikrorosenbohrer (zum Beispiel Munce Discovery Bohrer; Hanchadent) empfohlen werden, sollte die chemische Reinigung unter Einsatz von geeigneten Desinfektionslösungen erfolgen. Besondere Vorsicht gilt jedoch bei der Verwendung von Natriumhypochlorit, da hier gegebenenfalls gravierende Zwischenfälle auftreten können, falls die Lösung forciert in das umliegende Gewebe injiziert wird (Abb. 8).

Bei sehr großen Eröffnungen, der direkten Nähe zu anatomisch sensiblen Strukturen oder zur Blutstillung kann gegebenenfalls sterile Kochsalzlösung verwendet werden. Alternativ kann eine Blutstillung durch den Einsatz eines der oben beschriebenen Widerlager erzielt werden. Die Kanäleingänge sollten mit einem einfach zu entfernenden Material abgedeckt werden, um eine mögliche Verlegung des Wurzelkanals durch das Reparaturmaterial zu vermeiden. Nach erfolgreicher Deckung der Perforation kann die endodontische Behandlung weitergeführt und mit einer Wurzelkanalfüllung abgeschlossen werden (Abb. 9 bis 14). Ein sofortiger adhäsiver Ver-

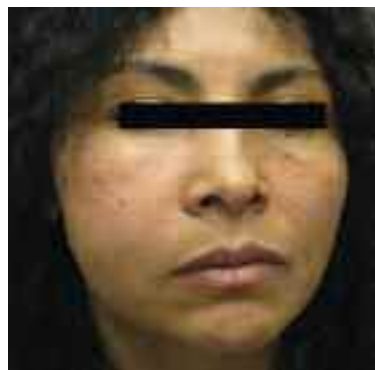

Abb. 8:
Folge eines
Natriumhypo-
chlorit-„Spül-
unfalls“ mit aus-
geprägter Weich-
teilschwellung

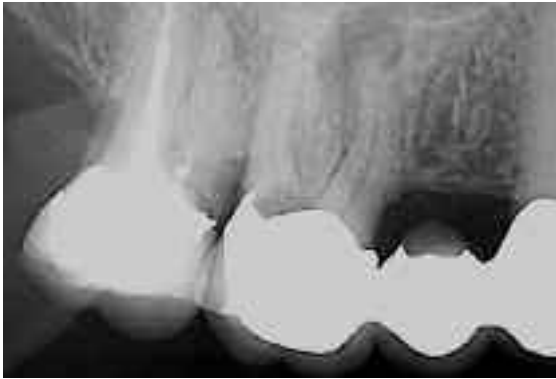

Abb. 9: Radiologische Ausgangssituation einer Perforation im Furkationsbereich eines ersten oberen Molaren

schluss der Zugangskavität dient zur Vermeidung koronaler Undichtigkeiten.

Perforationen im mittleren Wurzeltrittel entstehen in der Regel durch forcierten Einsatz von Gates-Glidden Bohrern oder bei Stiftbettpräparationen. Auch das Auftreten von Strip-Perforationen kommt während der Instrumentation des Wurzelkanals vor. Das Dentalmikroskop unterstützt den Behandler beim Management dieser technisch anspruchsvollen Behandlung in schwer zugänglichen Bereichen. Um eine Verblockung des eigentlichen Kanalverlaufs durch das Reparaturmaterial zu vermeiden, sollte der Kanal vor dem Defektverschluss möglichst vollständig aufbereitet und apikal der Perforationsstelle bereits gefüllt sein. Hierbei muss darauf geachtet werden, dass die Instrumente nicht versehentlich wiederholt in die Perforation eingeführt werden (Abb. 15 und 16).

Apikale Perforationen entstehen in der Regel durch Fehler während der Wurzelkanalaufbereitung. Das Management dieser tiefen Perforationen gestaltet sich durch die eingeschränkte Zugänglichkeit als sehr schwierig und es kann gegebenenfalls unmöglich sein, den ursprünglichen Kanalverlauf wieder aufzufinden. Sollte dies jedoch gelingen, kann der apikale Verschluss mittels Guttapercha und Sealer erfolgen. Dies gilt insbesondere dann, wenn die Eröffnung klein ist und/oder hinter einer Wurzelkanalkrümmung liegt, die das gezielte Einbringen anderer Materialien wie MTA stark erschwert. Apikale Perforationen können allerdings nicht immer erfolgreich behandelt werden und alternative Behandlungsformen wie eine Wurzelspitzenresektion oder auch die Exaktion des Zahnes müssen in Betracht gezogen werden.

Klassifikation von Perforationen anhand der Prognose

Folgende Klassifikation wurde anhand von klinisch relevanten Einflussfaktoren aufgestellt:

Art oder Lage der Perforation	Besonderheiten	Prognose
frische Perforation	sofortiger/zeitnaher Verschluss unter möglichst aseptischen Bedingungen	gut
alte Perforation	bisher unbehandelt mit anzunehmender bakterieller Infektion	fraglich
kleine Perforation (kleiner als ISO 020)	minimale mechanische Schädigung der Gewebe mit einfacher Verschlussmöglichkeit	gut
große Perforation	entstanden zum Beispiel bei Stiftbohrung mit wahrscheinlicher Gewebeschädigung und problematische Verschlussmöglichkeit	fraglich
koronale Perforation	suprakrestal mit minimaler mechanischer Schädigung der Gewebe und guter Zugänglichkeit	gut
krestale Perforation	auf Höhe des Limbus alveolaris mit Übergang auf den Sulkus	fraglich
apikale Perforation	apikal des Limbus alveolaris und des Gingivalsulkus	gut

Bei mehrwurzeligen Zähnen mit bestehender Perforation kann die Prognose von derjenigen bei einwurzeligen Zähnen abweichen.

Präventionsmaßnahmen

Um die Komplikation einer Zahnperforation vorab zu vermeiden, sollte während endodontischen sowie restaurativen oder prothetischen Behandlungsschritten besondere Sorgfalt geübt werden. Vor Behandlungsbeginn sollten die Kronen-Wurzel-Ausrichtung



Abb. 10: Klinische Ausgangssituation. Das tatsächliche Ausmaß der Eröffnung ist wegen Rückständen der medikamentösen Einlage nicht vollständig erkennbar.

Abb. 11: Klinische Situation nach Reinigung/ Desinfektion der Kavität und Anfrischung der Defektränder mittels Ultrashallansätzen

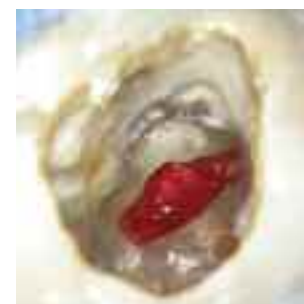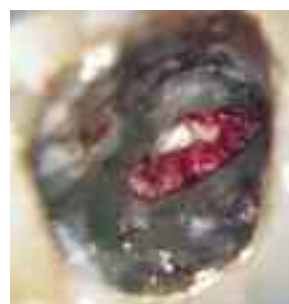
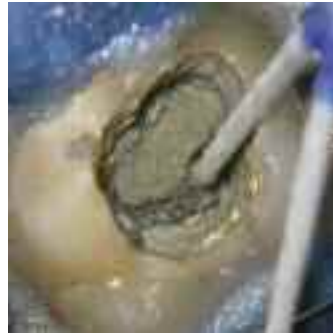


Abb. 12: Aufgrund des ausgeprägten knöchernen Defektes wurde ein resorbierbares Widerlager aus Kollagen eingebracht.

Abb. 13:
Klinische Situation
nach Defektdeckung
mittels MTA. Der distale
Kanaleingang wurde
mit einer Papierspitze
abgedichtet, um seine
versehentliche Ver-
legung durch das
Reparaturmaterial
zu vermeiden.



eingeschätzt und knöcherne Protuberantien wahrgenommen werden. Eine sorgsame Beurteilung von Röntgenbildern ist von Bedeutung, um Form und Ausdehnung der Pulpakammer sowie den Abstand zur Furkation einschätzen zu können. Erhebliche Kronen-Wurzel-Angulationen, Kalzifizierung der Pulpakammer und Kanaleingänge, anatomische Besonderheiten, Fehleinschätzung von möglichen Kanaleingängen und übermäßige Entfernung koronalen Dentins sind häufige Gründe für Perforationen. Bei Bedarf können exzentrische Röntgenaufnahmen zusätzliche Informationen liefern.

Bei der Trepanation durch eine prothetische Restauration, insbesondere durch ein Primärteleskop, kann es sinnvoll sein, zunächst auf das Anlegen eines Kofferdams zu verzichten, um eine Fehleinschätzung der Bohrrichtung zur Neigung der Zahnkrone zu vermeiden. In Ausnahmefällen ist eine zwischendurch angefertigte Röntgenaufnahme zum weiteren Informationsgewinn sinnvoll. Die Verwendung von vergrößernden optischen Systemen wie Lupenbrille oder Dentalmikroskop können bei der Beurteilung von möglichen Kanaleingängen oder beim Vorliegen einer Obliteration sehr hilfreich sein.

Während der Wurzelkanalaufbereitung sollte auf den übertriebenen Einsatz sehr großer und/oder steifer Instrumente verzichtet werden. Dies gilt insbesondere für Gates-Glidden Bohrer. Bei gekrümmten Kanälen haben sich flexible, rotierende Nickel-Titan-Instrumente zur Vermeidung einer apikalen Perforation bewährt. Besondere Vorsicht muss während der Präparation für einen Wurzelstift gelten, besonders in distalen Wurzeln unterer Molaren besteht ein erhöhtes Perforationsrisiko. Kvinnsland et al. beobachteten in ihrer Untersuchung, dass 50 Prozent der Perforationen während einer Stiftbohrung auftraten [10].

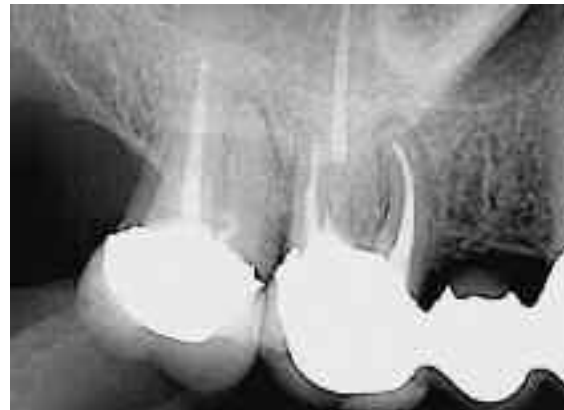

Abb. 14: Abschlussituation im Röntgenbild nach Perforationsdeckung und Obturation der vier Wurzelkanalsysteme

Zusammenfassung

Zahn- und Wurzelperforationen sind eine mögliche Komplikation bei endodontischen Behandlungen. Eine erfolgreiche Therapie basiert auf der adäquaten Diagnostik und dem möglichst sofortigen Verschluss zur Vermeidung oder Verhinderung einer bakteriellen Infektion. Als besondere Entscheidungskriterien der durchzuführenden Therapie gelten die Zeit von der Entstehung bis zur „Entdeckung“ beziehungsweise Versorgung, die Größe und Form sowie die Lokalisation (sub-/suprakrestal) der Perforation. Dank moderner Techniken und Materialien können heute Zähne trotz einer Perforation erhalten werden, die noch bis vor einigen Jahren als nicht erhaltungswürdig galten.

Korrespondenzadresse:
Dr. Christoph Kaaden · Praxis für Endodontologie
Maximilianstr. 14 · 80539 München
kaaden@yahoo.com · www.endokaaden.de

Literatur bei den Verfassern

Danksagung

Die Abbildungen 9 bis 14 wurden freundlicherweise von Dr. Jörg Schröder (Berlin) zur Verfügung gestellt.

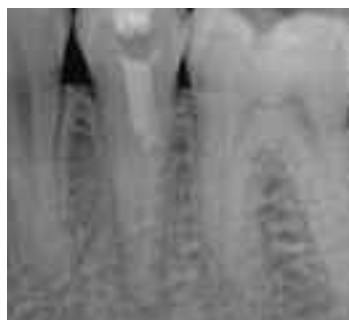

Abb. 15: Röntgenbild regio 34 bis 36. Es besteht der Verdacht einer Perforation im mittleren Wurzel Drittel des Zahnes 35 beim Trepanationsversuch des Zahnes alio loco.

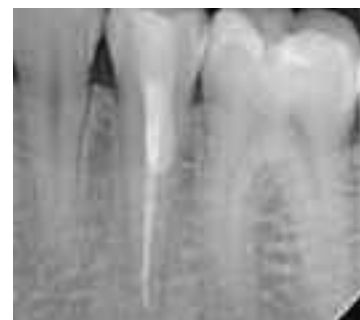

Abb. 16: Röntgenbild nach Perforationsdeckung im mittleren Wurzel Drittel und Wurzelkanalfüllung des Zahnes 35. Es musste kein Widerlager verwendet werden.