

# Rezessionsdeckung mit koronalen Verschiebelappen und Transplantation subepithelialen Bindegewebes

Behandlungstechniken für Weichgewebsdefekte zur funktionellen und ästhetischen Rehabilitation

Ein Beitrag von ZA Horst Dieterich, Winnenden

*Chirurgische Weichgewebsbehandlungen mit oder ohne restaurative Maßnahmen am Hartgewebe sind unverzichtbarer Bestandteil hochwertiger zahnärztlicher Therapie. Die präprothetische chirurgische Vorbehandlung insuffizienter Weichgewebssituationen ist für den klinischen ästhetischen Erfolg maßgeblich. Diesem Statement von Seibert und Salama (1996) ist nichts hinzuzufügen.*

Nachfolgend möchte ich am Beispiel eines detailliert dokumentierten Patientenfalls mein Vorgehen in der plastisch-ästhetischen parodontalen Mikrochirurgie vorstellen (Abb. 1 bis 36). Folgende Diagnose konnte gestellt werden:

**Hartsubstanz:** Insuffiziente Krone 21, vorhandene Brücke 13 bis 11.

**Weichgewebe:** Sehr ungleichmäßig. Horizontaler Kammdefekt im Brückengliedbereich regio 12. Seibert Klasse 1.

## **Patientenwunsch**

Die Patientin möchte eine biologische Verbesserung sowohl der Kronen und der Brücke als auch der undichten Restaurationsränder (beginnende Sekundärkariesbildung). Nach entsprechender Aufklärung wird ebenfalls die ästhetische Optimierung der Weichgewebssituation angegangen.

## **Planung**

Entfernung des alten Zahnersatzes. Revision der Wurzelfüllung und adhäsiver Stiftaufbau regio 21. Eingliederung einer Behandlungsrestauration von 13 bis 21. Adhäsive, direkte Kompositrestaurationen an den zervikalen, erosiven Defekten 23 bis 25. Rezessionsdeckung mittels Tunneltechnik an den Eckzähnen, kombiniert mit koronalen Verschiebelappen mit Transplantation entsprechenden subepithelialen Bindegewebes vom Gaumen an 16 bis 13 und 23 bis 26. Kammaufbau mit subepithelialelem Bindegewebe aus der Tuberregion bei 12.

**Chirurgische Kronenverlängerung an 21 ohne Lappenbildung. Eingliederung einer Vollkeramikbrücke von 13 bis 11 (Zirkon/Lava). Einzelkrone Zirkon 21. Veneer 22.**

Korrespondenzadresse:  
ZA Horst Dieterich  
Marktstraße 35 · 71364 Winnenden  
praxis@dieterich-zahnarzt.de

Literatur beim Verfasser

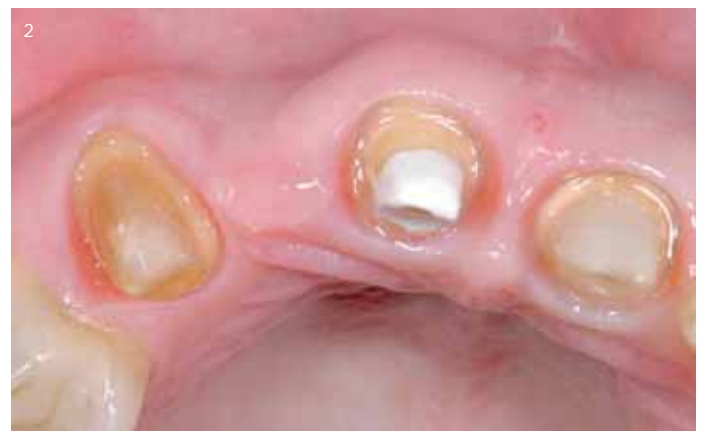
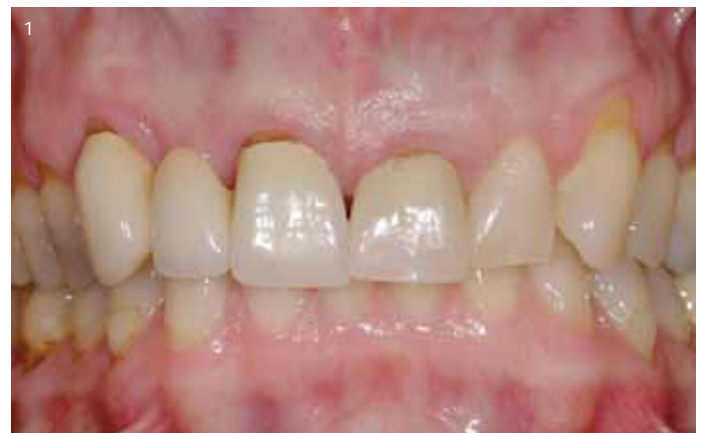
Abb. 1 und 2: Ausgangsbefund: Horizontaler Kammdefekt (Klasse 1 nach Seibert). Situation nach Vorpräparation und vor Eingliederung des Langzeitprovisoriums.

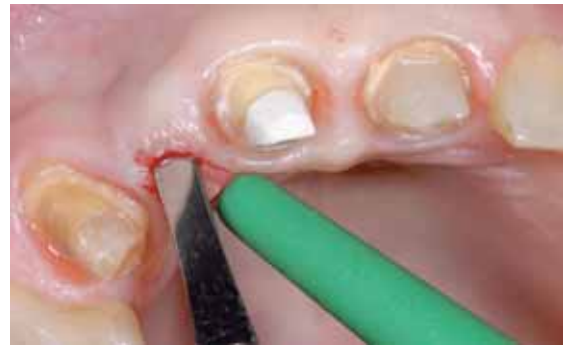
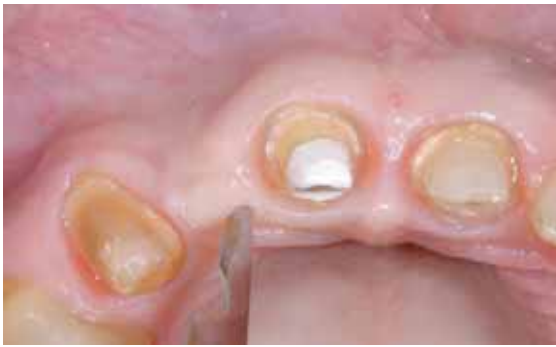
Abb. 3 und 4: Krestale Schnittführung beginnt mit Skalpellklinge 15c, weiter unterminierend mit abgerundeter Beavertailklinge.

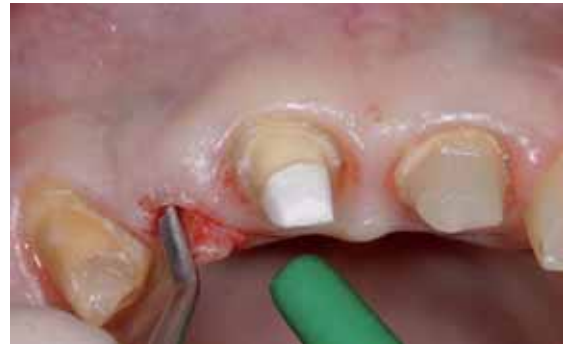
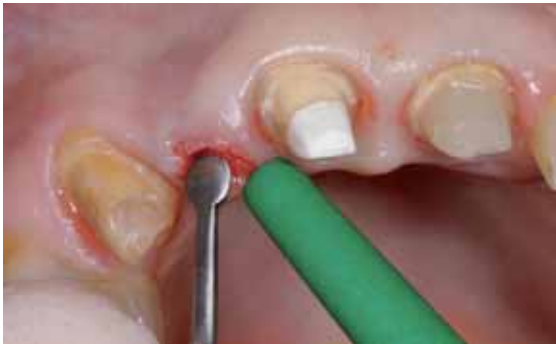
Abb. 5 und 6: Linsenförmiger Papillenelevator zum vorsichtigen Unterminieren der lateralen Papillenanteile. Mit dem linsenförmigen Kopf kann vorsichtig in alle Richtungen gearbeitet werden.

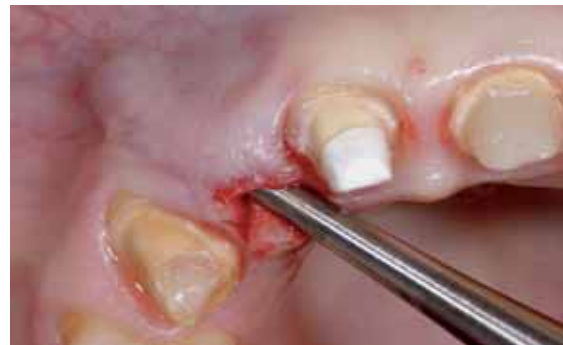
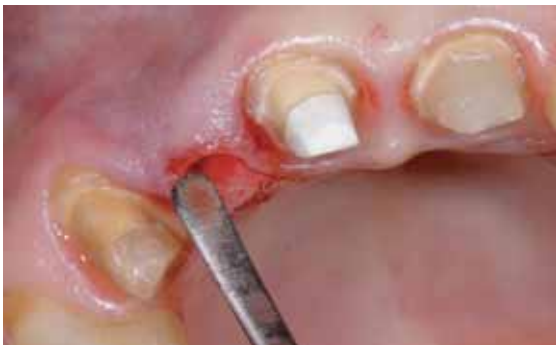
Abb. 7 und 8: Mini Buser Raspatorium zum Splitten des Gewebes weiter in der Tiefe und zur Überwindung der mukogingivalen Grenze. Mit diesem Instrument kann sowohl nach mesial wie auch distal bis über die mukogingivale Grenze mobilisiert werden.

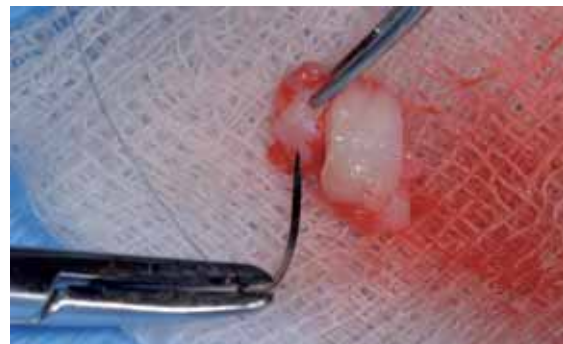
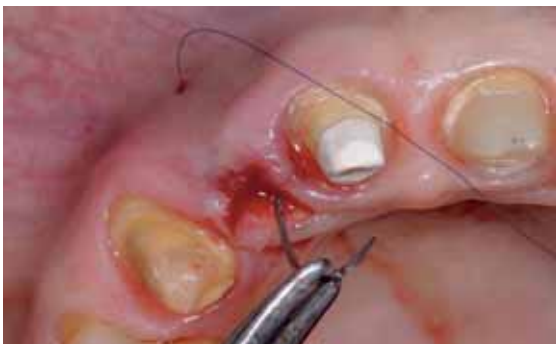

Abb. 9 und 10: „Lassonnaht“: Erster Einstich im Fundus der gebildeten Tasche im Bereich der mukogingivalen Grenze. Die Nadel wird durch die Inzision entnommen und mit einer Matratzennaht extraoral durch das Transplantat geführt.

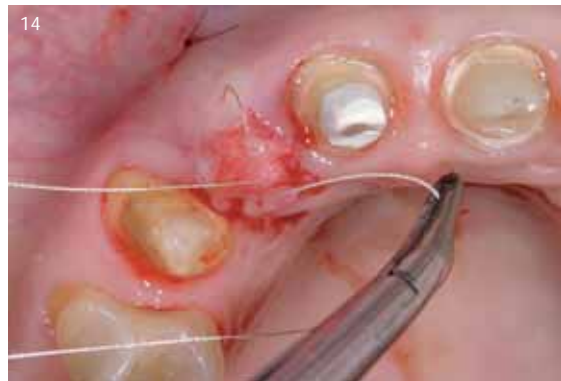
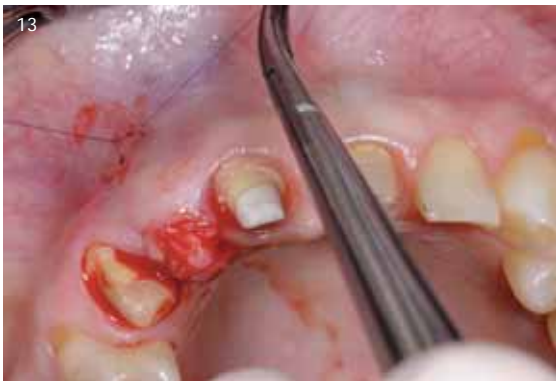
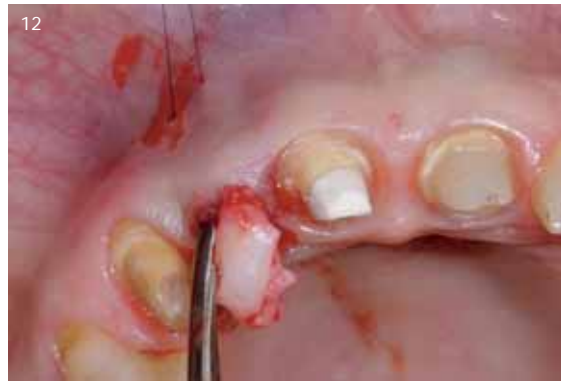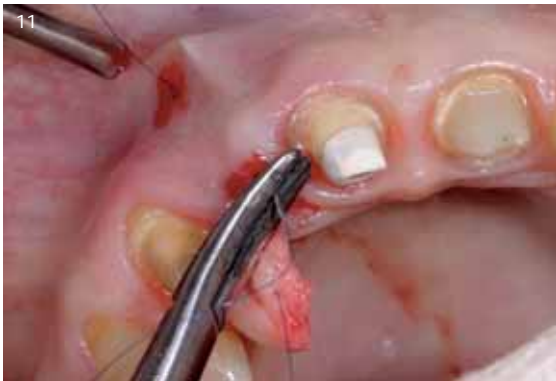Abb. 11 bis 14: Die Nadel wird zurück durch die krestale Inzision geführt und durchdringt die gebildete Tasche wieder im Bereich des ersten Einstichs. Das aus dem Tuber entnommene Weichgewebstransplantat wird vorsichtig in die Tasche eingebracht. Zug auf den Faden, vorsichtiges „Schieben“ von krestal mit einem Raspatorium. Cave: Papillen schonen! Einzelknopfnahnt mit kontrolliertem Zug bis zur genauen Positionierung des Transplantats und Fixierung im Kammereich mit überkreuzter, resorbierbarer Naht.

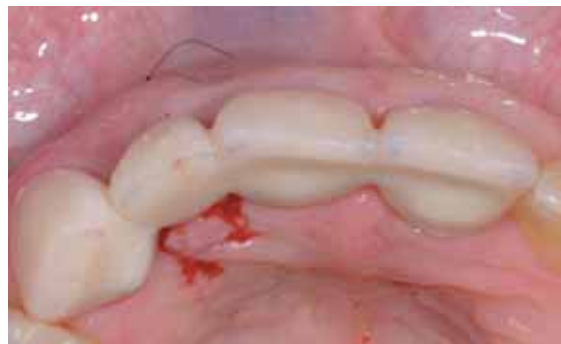
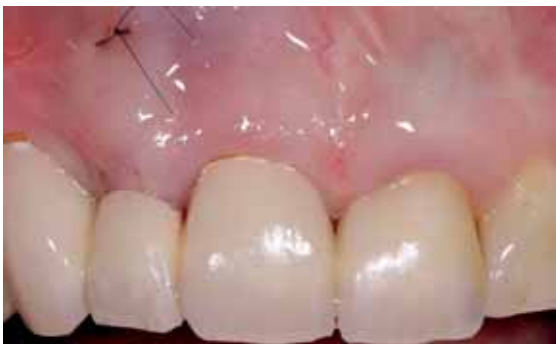
Abb. 15 und 16: Angepasstes Pontic nach der OP. Zarter Kontakt mit ideal ausgeformter Basis auf dem Transplantat, von bukkal und inzisal. Volumen leicht überbaut.

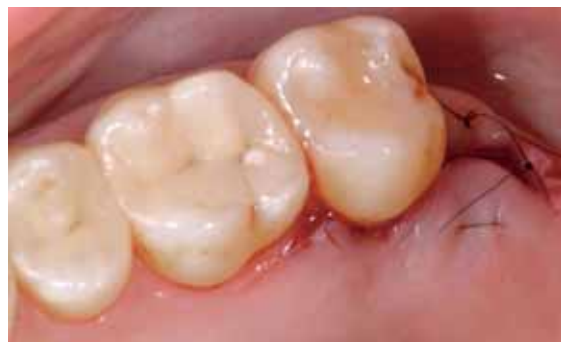
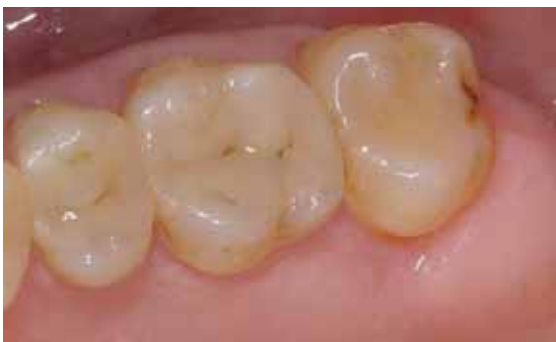
Abb. 17 und 18: Entnahmestelle retromolar; nach Entnahme verschlossen mit horizontaler Matratzennaht

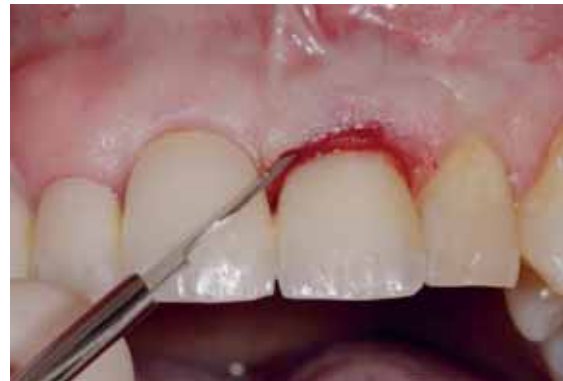
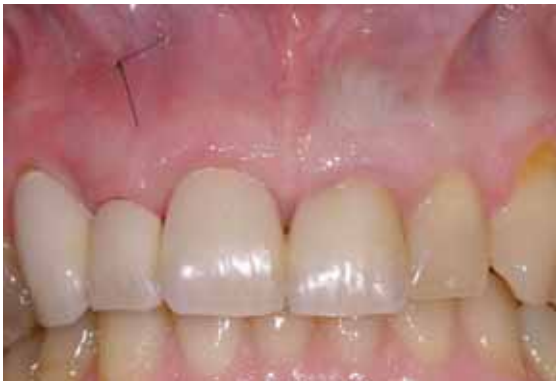
Abb. 19 und 20: Chirurgische Kronenverlängerung an Zahn 21, interne Gingivektomie mit Entfernung des Knochens zur Neufestlegung der Biologischen Breite ohne Mobilisation eines Lappens

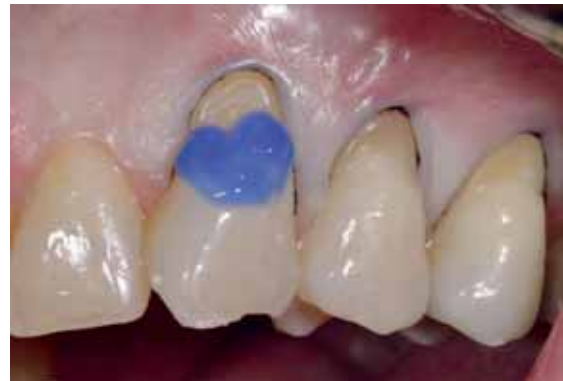
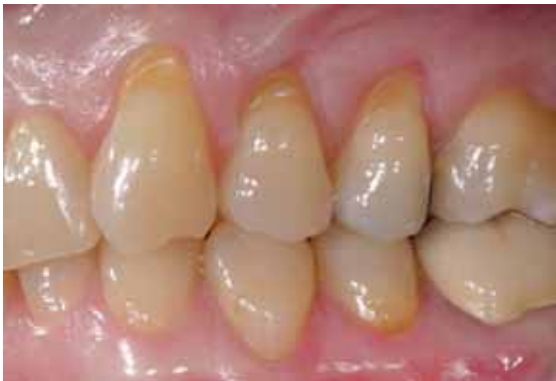
Abb. 21 und 22: Rezessionsdeckung 23 bis 26. Wiederherstellung der originären Schmelz-Zement-Grenze mittels SÄT und flowable Komposit

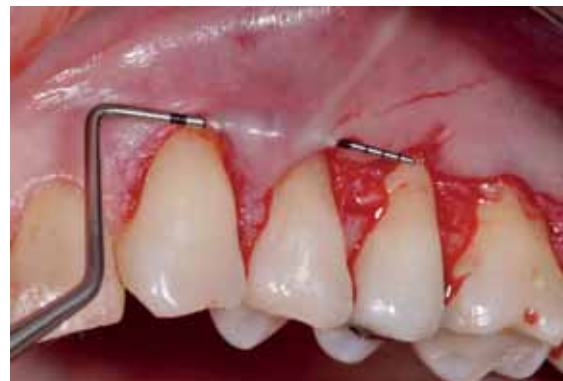
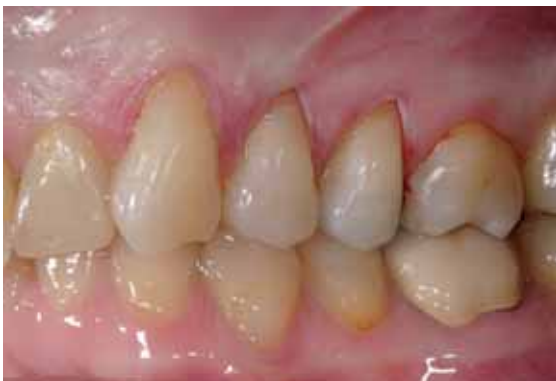
Abb. 23 und 24: Mobilisation eines Spalllappens. Ästhetisch sensible Papille zwischen 23 und 24 tunneliert. Distal 24 bis 27 vorbereitet zur koronalen Verschiebeplastik.

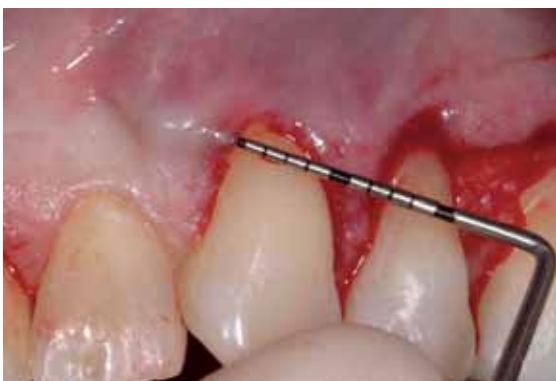

Abb. 25: Mobilisation mesial 23

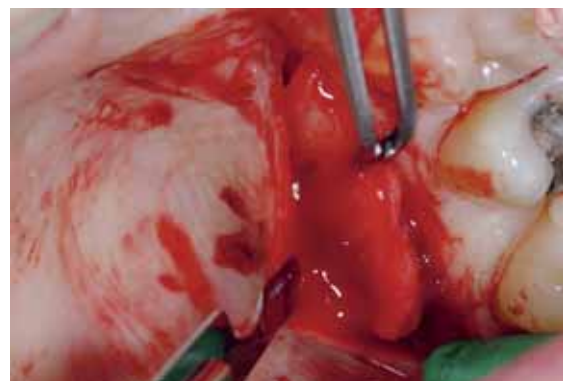


Abb. 26: Entnahme des Bindegewebestransplantats nach der Technik von Hürzeler/Wenig

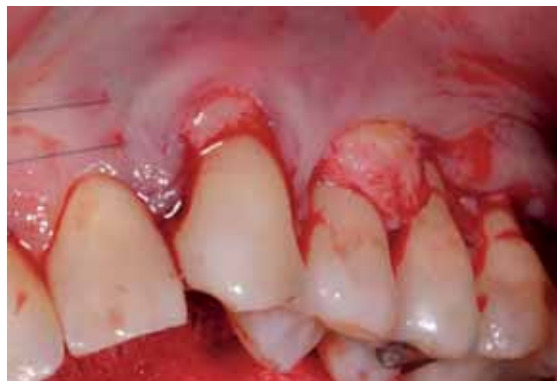
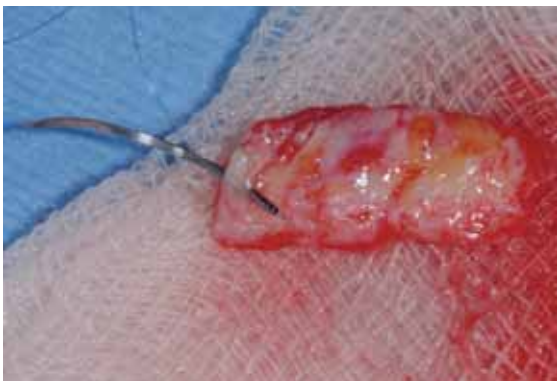
Abb. 27 und 28: Fixierung und Einbringen des Transplantats mit der Lasso- und Kammaufbautechnik

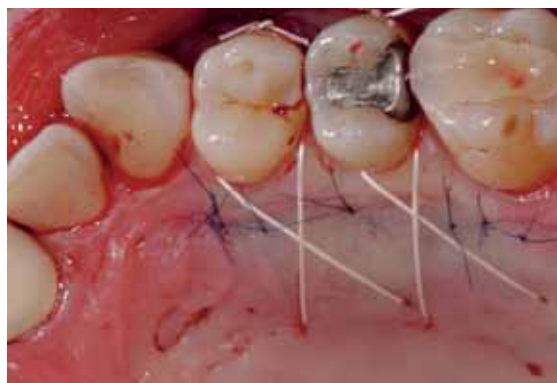
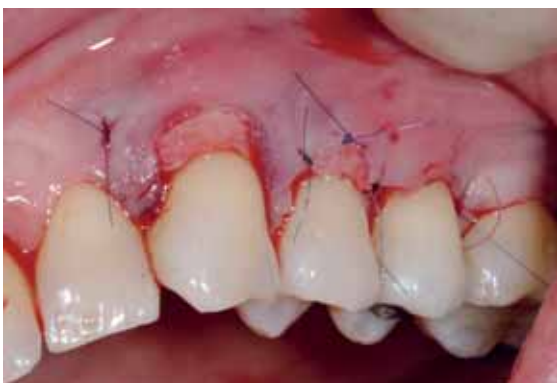
Abb. 29 und 30: Nahtfixierung des Transplantats mit Lasso- und Kammaufbautechnik. Koronale Verschiebung fixiert mit Umschlingungsnähten und Verschluss der Entnahmestelle mit überkreuzten Umschlingungsnähten.

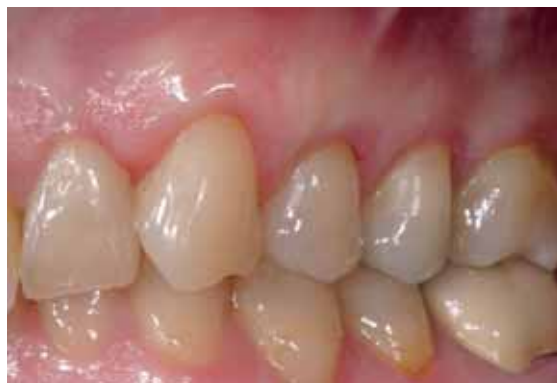
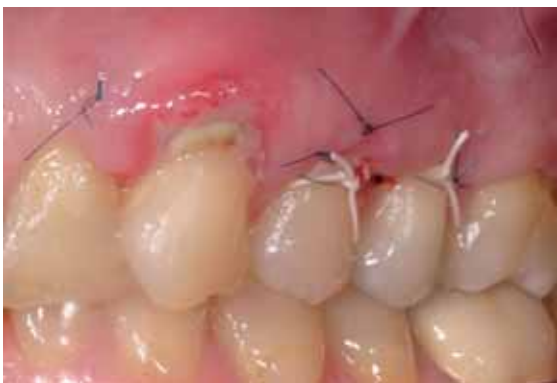
Abb. 31 und 32: Klinische Situation sieben Tage und acht Wochen post operationem

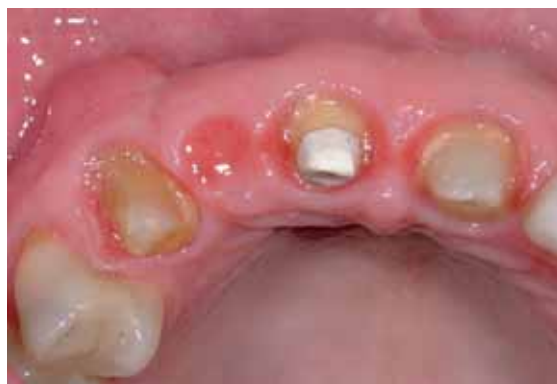
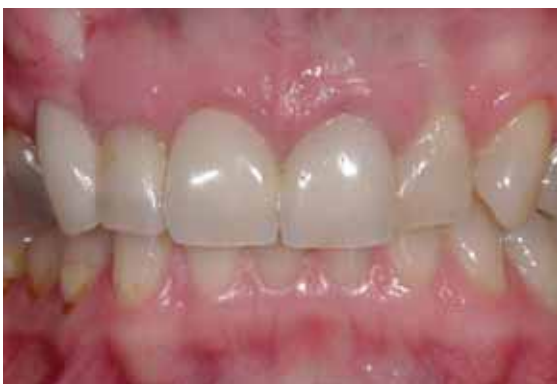
Abb. 33 und 34: Sechs Monate post operationem

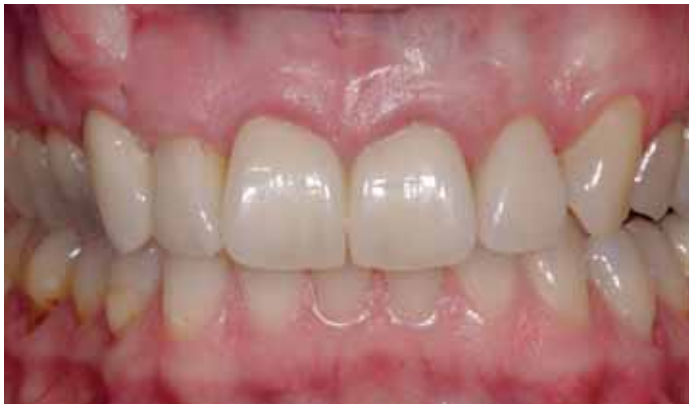

Abb. 35: Definitive Versorgung

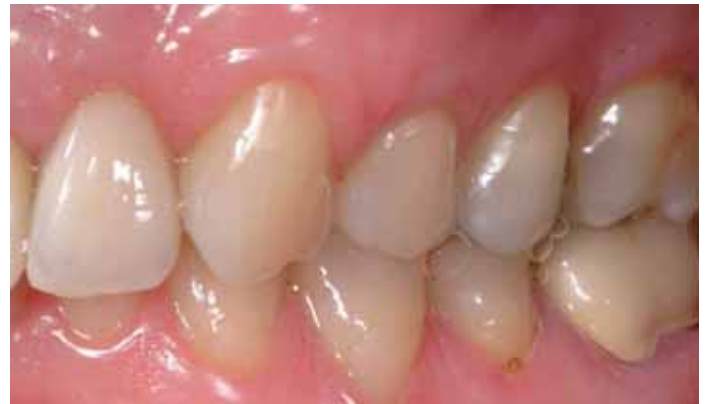

Abb. 36: Rezessionsdeckung zwölf Monate post operationem

Fachzeitschriften


Fachbücher

Online-Community

Events



# teamwork media bookshop



## Anteriores – Natürlich schöne Frontzähne

### Band 1: Theorie, Praxis & Gestaltungsregeln

Dies ist ein Buch über die Schönheit von Zähnen. Es verfolgt die Absicht, das Spannungsfeld zu erkunden, welches zwischen bestehenden Gestaltungsregeln und dem natürlichen individuellen Formenreichtum besteht. Es beschäftigt sich mit den Aspekten der Schönheit, mit den Zähnen und ihrer Beziehung zum lächelnden Gesicht.

### Band 2: Picture Gallery

Der zweite Band soll zur Anschauung und Inspiration dienen. Zu diesem Zweck wird hier eine Auswahl an natürlichen schönen Frontbezahnungen in Form eines Farbatlasses dargestellt. Die Systematik, die auf die Fälle angewendet wurde, ist die Einteilung nach dem Geschlecht und die ungefähre Abstufung nach Regelmäßigkeit der Zahnstellung.

**Zielgruppe:** Zahntechniker und Zahnärzte  
**Ausstattung:** 2 Bände im Schuber, Hardcover  
 Band 1: Hochwertiger Farbdruck, 340 Seiten, zirka 995 farbige Bilder  
 Band 2: Glanzlackierter Farbdruck, 42 Fälle, 270 Seiten, zirka 950 farbige Bilder

Preis Band 1, Band 2: jeweils **153,- €**  
 Preis Band 1 + 2 im Schuber: **259,- €**

Bestellnummern:

Band 1:  
[# 9018]

Band 2:  
[# 9019]

Band 1+2 im Schuber:  
[# 9020]



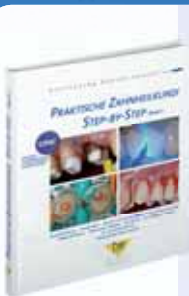## Die provisorische Versorgung

Von Horst und Jürgen Dieterich. Die gängigen Arten von provisorischen Versorgungsarten werden in diesem Arbeitsbuch abseits von jeder material- oder systemspezifischen Diskussion vorgestellt. Von der provisorischen Kurzzeitversorgung bis hin zum Langzeitprovisorium als Mittel der Diagnostik.

**Zielgruppe:** Zahnärzte und Zahntechniker  
**Ausstattung:** 218 Seiten, zirka 800 Bilder

Bestellnummer:  
[# 9011]

statt 153,- € **jetzt 77,- €**



## Praktische Zahnheilkunde Step-by-Step

Das neue Sammelwerk mit Beiträgen zu Themen moderner Prothetik, konservierender Zahnheilkunde, Endodontie sowie Implantologie und Parodontologie. Die einzelnen Beiträge zeigen in anschaulicher Step-by-Step-Dokumentation den Stand der modernen Zahnheilkunde. Neu: Bis zu 36 CME-Fortbildungspunkte können mit diesem Buch erworben werden.

**Zielgruppe:** Zahnärzte  
**Ausstattung:** 284 Seiten, zirka 1000 Bilder

Bestellnummer:  
[# 9025]

**89,- €**

WEB

Bestellen Sie unter: [www.teamwork-bookshop.de](http://www.teamwork-bookshop.de)