

Aspekte der präprothetischen und plastisch-rekonstruktiven Mikrochirurgie

Weichgewebstransplantate in der Parodontologie und Implantologie

Ein Beitrag von Dr. Arndt Happe, Münster

Weichgewebstransplantate haben nicht zuletzt durch die enorme Verbreitung der Implantologie an Bedeutung gewonnen. Darüber wird häufig vergessen, dass diese Technik primär aus der Parodontalchirurgie stammt.

Parodontologie und Präprothetik

Verschiedene Autoren [1-4] haben den Einsatz von freien subepithelialen Bindegewebstransplantaten zur Deckung von Rezessionen beschrieben. Dabei wurden die Operationstechniken verfeinert und Raetzke stellte 1985 erstmalig eine minimal-invasive Envelopetechnik zur Rezessionsdeckung vor, die ohne Entlastungsschnitte auskam. Diese Technik hat den enormen Vorteil, dass eine Weich-

gewebstasche präpariert wird, die das Transplantat aufnimmt und somit dessen optimale Ernährung gewährleistet. Die Idee wurde von der Gruppe um Wachtel, Bolz, Hürzeler und Zühr aufgenommen und zur sogenannten Tunneltechnik weiterentwickelt [5]. Dabei werden analog zur Technik von Raetzke an verschiedenen benachbarten Zähnen Taschen präpariert, die tunnelierend verbunden sind. Diese Technik erlaubt es, Rezessionen zu decken und zugleich die Gewebequalität in diesem Bereich zu verbessern. Letzteres ist insbesondere bei einem dünnen parodontalen Morphotyp [6,7] erwünscht, um Rezessionen vorzubeugen. Auch bei prothetischen Maßnahmen kann auf diese Weise Rezessionen

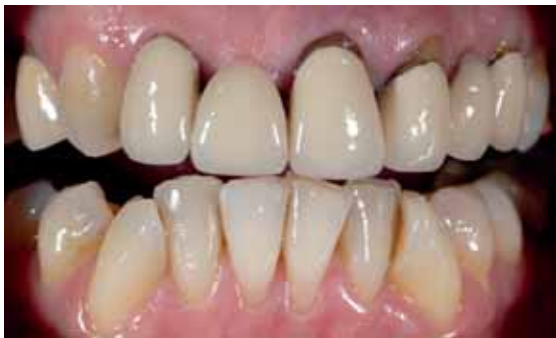

Abb. 1a: Ausgangssituation: alte, insuffiziente, keramisch verblendete Frontzahnbrücke. Dünner parodontaler Biotyp. Rezessionen und atrophische Kieferkambereiche regio 11, 23.

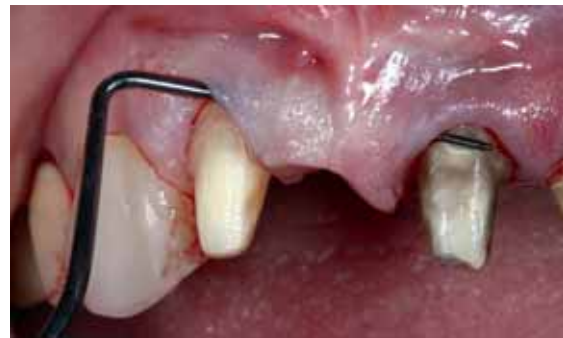

Abb. 1b: Zustand nach Tunnelierung. Bukkal im Bereich der zu restaurierenden Zähne und des Brückenzwischen Gliedes wurde das Gewebe unterminiert.

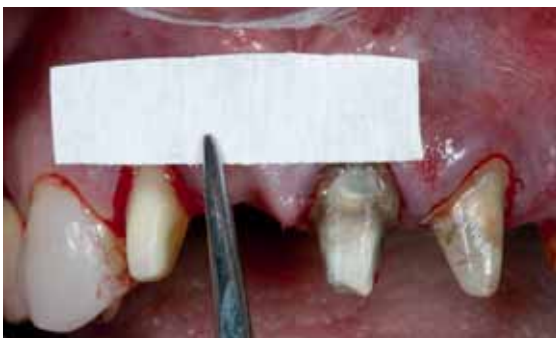

Abb. 1c: Aus sterilem Papier wird eine Schablone zugeschnitten, um kontrolliert ein Transplantat von passender Größe entnehmen zu können.

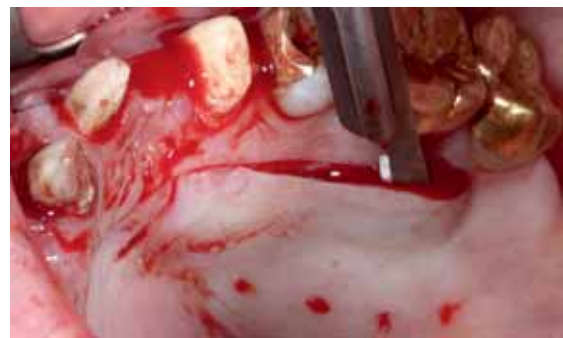

Abb. 1d: Entnahmestelle für ein Bindegewebstransplantat am Gaumen. Das Gewebe kann nur durch eine Inzision entnommen werden. Zur Blutungskontrolle wird der Bereich zuvor mit einem Lokalanästhetikum infiltriert (siehe Blutungspunkte median).

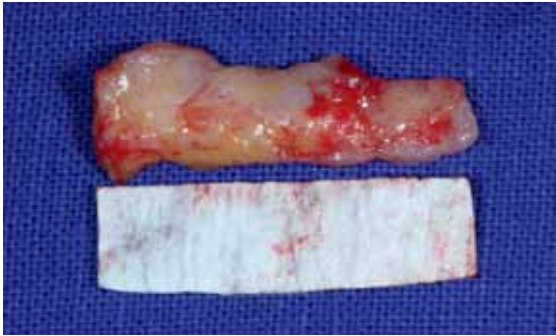

Abb. 1e: Aus dem Gaumen entnommenes subepitheliales Bindegewebstransplantat. Der Streifen aus sterilem Papier diente als Vorlage für die Größe des Transplantates. Er wurde präoperativ entsprechend der Ausdehnung der Tunnelierung ausgeschnitten.

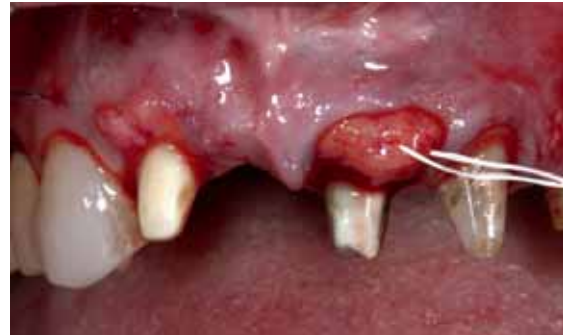

Abb. 1f: Das Transplantat wird mithilfe von Rückstichnähten in den Tunnel gezogen.

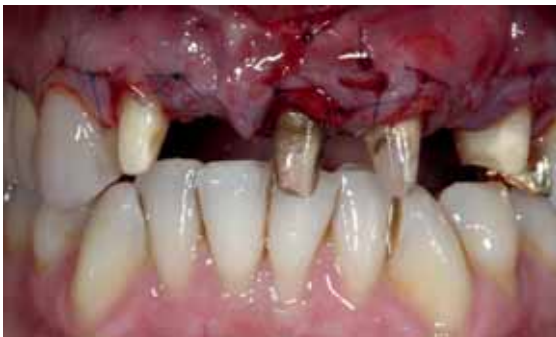

Abb. 1g: Zustand postoperativ. Im Bereich der mit Brücken zu restaurierenden Oberkieferfront wurden zwei Bindegewebstransplantate eingebracht, um die Rezessionen zu decken, die Bereiche der Brückenzwischenglieder zu augmentieren und um den Gewebetyp zu verdicken.

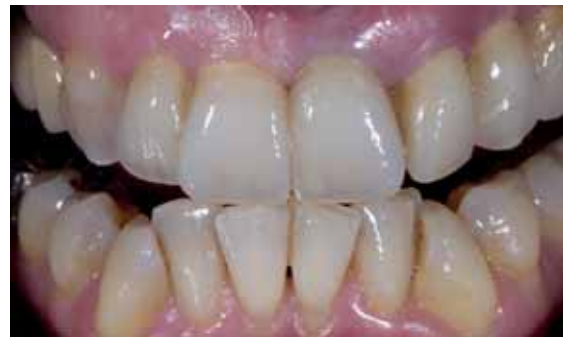

Abb. 1h: Abschlussbild nach Versorgung mit vollkeramischen Brücken und einem Veneer an 13 (Zahntechnik: Andreas Nolte, Münster)

mit Exposition der Restaurationsränder vorgebeugt werden (Abb. 1a bis 1h).

Alveolarkammdefekte

Untersucht man Patienten mit anterioren Lücken, so bestehen bei bis zu 90 Prozent der Fälle Alveolarkammdefekte im Lückenbereich [8]. Die Gruppe um Schärer benutzte freie Bindegewebstransplantate, um Alveolarkammdefekte vor der Eingliederung von Brücken weichgewebig zu rekonstruieren [9]. Hier sind Zugewinne an Volumen von durchschnittlich drei Millimetern realistisch. Der augmentierte Bereich kann mittels Provisorien so ausgeformt werden, dass exakt angepasste Brückenzwischenglieder die ästhetischen und funktionellen Anforderungen der definitiven Restauration gewährleisten (Abb. 2a bis 2h). Diese Technik wird analog auch von verschiedenen Autoren in der Implantologie [10-13] eingesetzt, um neben der knöchernen Situation auch die für die Ästhetik so wichtige Weichgewebssituation zu verbessern. Hier kommen provisorische Suprakonstruktionen zum Einsatz, die das periimplantäre

Gewebe entsprechend dem gewünschten Austrittsprofil des definitiven Implantataufbaus konditionieren.

Entnahme freier Bindegewebstransplantate

Bindegewebstransplantate werden in der Regel in Lokalanästhesie in der Prämolaren- und Molarenregion vom Gaumen oder vom Tuber maxillae gewonnen [14]. Während das gewonnene Gewebe am Gaumen häufig auch Fett- und Drüsen-gewebe enthält und dadurch inhomogen und gelblich sein kann, ist es am Tuber eher fibrös und weiß. Größere beziehungsweise längere Bindegewebstransplantate kann man aber nur vom Gaumen gewinnen. Um planvoll und gezielt Gewebe zu entnehmen, sollte vorab der Bedarf an Gewebe über eine Schablone ermittelt werden (siehe Abb. 1e). Die Dicke der palatinalen Schleimhaut beträgt durchschnittlich zwischen drei und vier Millimetern und ist im Bereich des zweiten Prämolaren am dicksten. Die Dicke variiert mit dem Lebensalter und ist bei Frauen signifikant geringer. Eine gefürchtete Komplikation sind Blu-

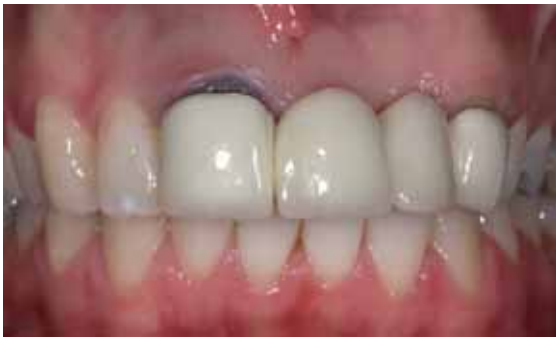

Abb. 2a: Ausgangssituation: Insuffiziente Brücke von 11 auf 23 mit Alveolarkammdefekt im Bereich des Brückenzwischenliedes

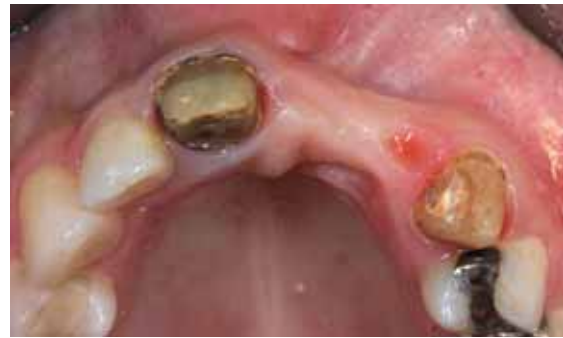

Abb. 2b: Situation nach Abnahme der ästhetisch unzureichenden metallkeramischen Brücke. Der Zahn 11 ist devital und verfärbt, am Kieferkamm imponiert ein deutlicher dreidimensionaler Defekt.

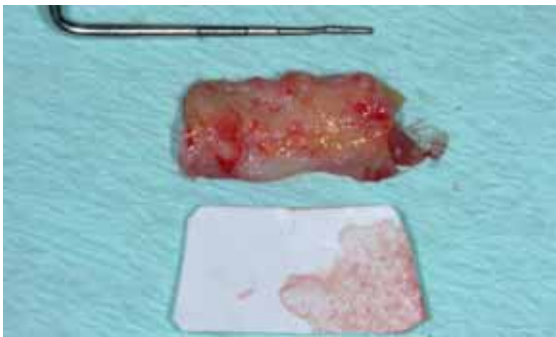


Abb. 2c: Subepitheliales Bindegewebstransplantat vom Gaumen entsprechend der vorbereiteten Schablone entnommen

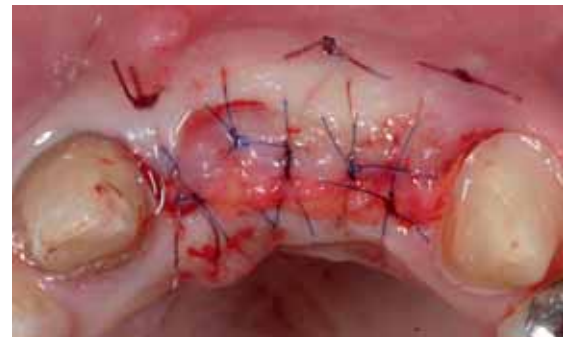

Abb. 2d: Zustand nach Augmentation des Kieferkammdefektes. Das zuvor entnommene subepitheliale Bindegewebstransplantat wurde mit resorbierbaren Nähten in einer bukkal angelegten Tasche fixiert. Der Zugang der Tasche wurde mit mikrochirurgischen Nähten verschlossen.

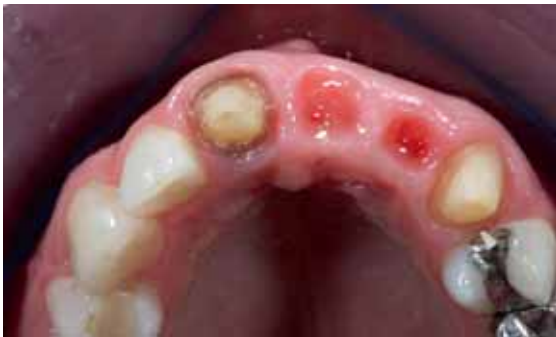

Abb. 2e: Der augmentierte Bereich nach Ausformung mit einem Langzeitprovisorium

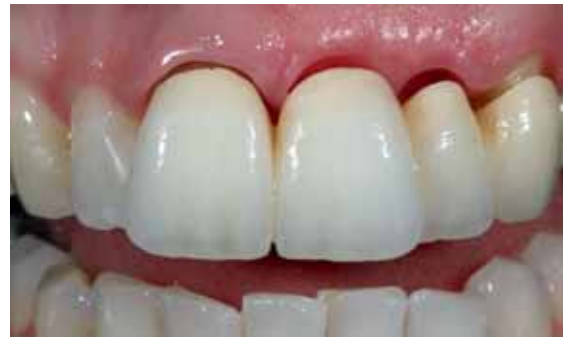

Abb. 2f: Nach Ausformung der Auflagebereiche des Brückenzwischenliedes mithilfe des Langzeitprovisoriums wurden die Pontics der definitiven vollkeramischen Brücke an die Weichgewebssituation adaptiert.

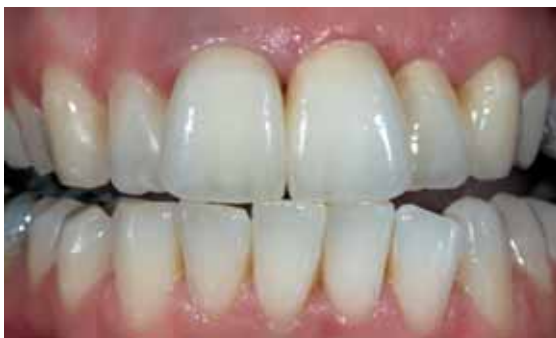

Abb. 2g: Abschlussbild sechs Monate nach dem definitiven Einsetzen der vollkeramischen Brücke (Zahntechnik: Andreas Nolte, Münster)

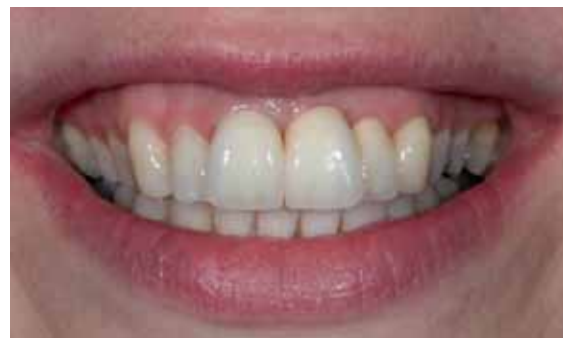

Abb. 2h: Ergebnis auf Sprechabstand. Es wird deutlich, wie sehr die Patientin den rekonstruierten Kieferkammbereich beim Lächeln exponiert.

tungen aus Ästen der A. palatina oder der Arterie selbst. Genaue anatomische Kenntnisse und chirurgisches Training sind bei diesen Maßnahmen daher obligatorisch. Intraoperativen Blutungen kann auch durch eine geeignete Anästhesietechnik (siehe Abb. 1d), postoperativen Blutungen durch geeignete Nahttechnik und Eingliederung einer Gaumenschutzplatte vorgebeugt werden.

Implantologie

Bindegewebsstransplantate können bei verschiedenen Abschnitten der implantatchirurgischen Behandlung sinnvoll sein. Sie können im Rahmen der Socketpreservation [15] als vorbereitende Maßnahme, oder bei der Sofortimplantation zum Verschluss der Alveole zum Einsatz kommen [11]. Bei verzögertem Vorgehen können sie während der Implantation oder auch später als alleinige chirurgische Intervention zur Gewinnung von Gewebevolumen hilfreich sein [13]. Nach der erfolgreichen Einheilung der Implantate können Bindegewebsstransplantate bei der Implantatfreilegung zu einer weiteren Optimierung der periimplantären Weichgewebssituation beitragen.

Socketpreservation

Nach Zahnextraktionen können zum Teil exzessive Resorptionsvorgänge der knöchernen Ränder der Alveole beobachtet werden. So berichtet Schropp zum Beispiel von einer horizontalen Reduktion des Alveolarfortsatzes von bis zu 50 Prozent [16]. Der Methode der Socketpreservation liegt die Idee zugrunde, dass man die knöchernen Alveole mit Knochenersatzmaterial und ihren weichgewebigen Anteil mit einem Weichgewebstransplantat füllt. Damit sollen die Strukturen er-

halten werden, die sonst von den Auswirkungen der Ausheilungs- und Umbauprozesse nach der Zahnextraktion betroffen wären [17]. Jung et al. haben versucht, eine möglichst einfache Technik zu inaugrieren, die mit einem durch Stanzung vom Gaumen gewonnenen freien Schleimhauttransplantat arbeitet [15]. Als biologisch günstiger sind vermutlich jedoch Transplantate zu betrachten, die bindegewebige Anteile haben, die sich unter die benachbarten Gewebe erstrecken [18] oder gestielt sind [19], da hierbei die Ernährungssituation besser ist. Verschiedene Studien legen nahe, dass diese Technik einen günstigen Einfluss auf die präimplantologische Situation hat [20,21] (Abb. 3a bis 3e).

Verschluss der Alveole bei Sofortimplantation

Auch bei der Sofortimplantation kann der primäre Verschluss der Alveole angestrebt werden. Eine Lappenbildung wird gerade im ästhetischen Bereich häufig bewusst vermieden, kann aber im Einzelfall notwendig werden, um die bukkale Wand der Alveole zu augmentieren. Araujo et al. [22] konnten im Tierexperiment zeigen, dass das Einsetzen eines Implantates in die Alveole direkt nach der Zahnextraktion keinen positiven Einfluss auf die resorptiven Vorgänge bei der Heilung der Alveole hat. Die Augmentation der bukkalen Anteile der Alveole mit bovinem Knochenersatzmaterial im Rahmen der Sofortimplantation hingegen kann die Resorption bukkal signifikant reduzieren [23].

Die Konsensuskonferenz implantologischer Fachgesellschaften empfiehlt daher bei dünnem parodontalen Biotyp zur nachhaltigen Unterstützung des Weichgewebes die Augmentation der bukkalen Wand der Alveole, um dadurch ästhetische Ergebnisse zu gewährleisten [24]. Man wird aber

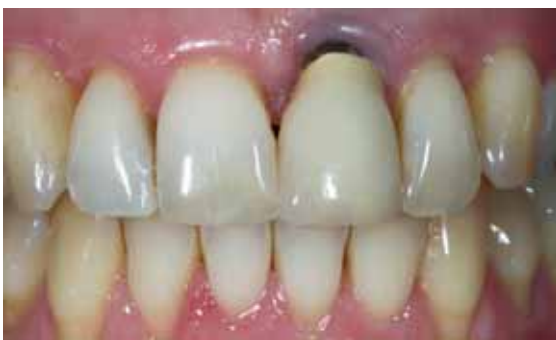

Abb. 3a: Ausgangssituation: Der Zahn 21 muss aufgrund einer Längsfraktur extrahiert werden. Wegen des dünnen parodontalen Morphotyps und der Rezession bei 21 ist eine Sofortimplantation risikoreich.

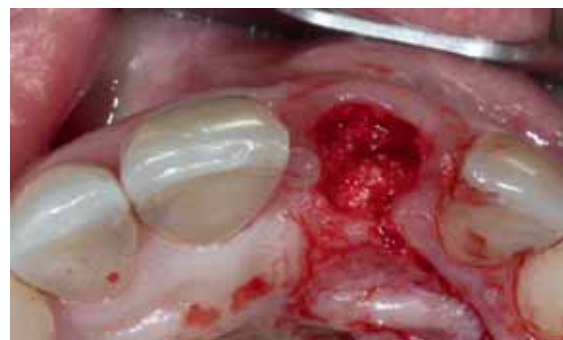

Abb. 3b: Zustand nach Entfernung von 21. Die Alveole wurde mit BioOss Collagen (Geistlich AG, Wolhusen, Schweiz) aufgefüllt.

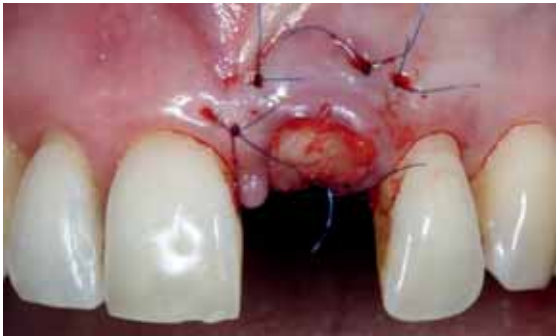

Abb. 3c: Die augmentierte Alveole wurde im Sinne einer Socket-Seal-Surgery mit einem Bindegewebstransplantat und mikrochirurgischen Nähten (Seralene 6-0, American Dental Systems, München) verschlossen.

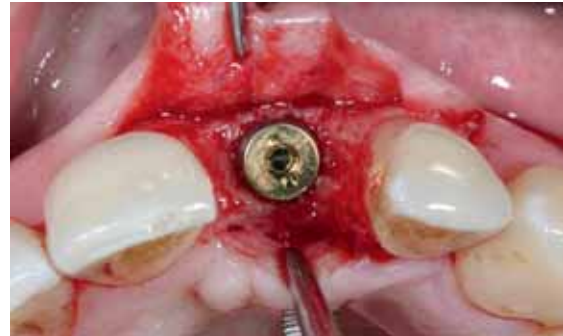

Abb. 3d: Die Socketpreservation erlaubte die problemlose Insertion eines Xive-Implantates (Dentsply Friadent, Mannheim), Durchmesser 3,8 mm.

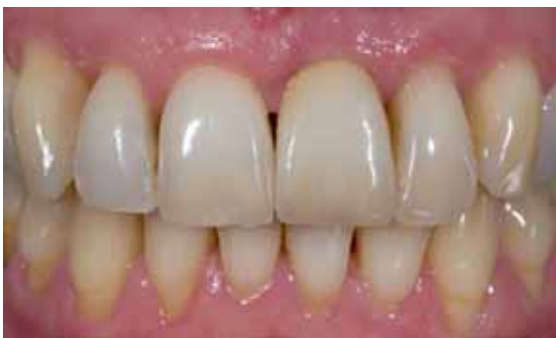

Abb. 3e: Abschlussbild sechs Monate nach prothetischer Versorgung des Implantates regio 21 mit einer vollkeramischen Krone

Verdickung des periimplantären Gewebes mit freien Transplantaten

Die Rekonstruktion eines Defektes am Alveolarfortsatz erfordert häufig dessen Aufbau mit Knochen und Weichgewebe. Dies kann zum Beispiel während der Implantation erfolgen. Wird die Implantation mit knochenaugmentativen Verfahren kombiniert, kann es sinnvoll sein, die Weichgewebsaugmentation in einem separaten Eingriff durchzuführen (Abb. 6a bis 6g). In dem gezeigten klinischen Beispiel wurde ein kombiniertes Transplantat eingesetzt, welches epitheliale Anteile aufweist und zu einer dreidimensionalen Augmentation des Alveolarfortsatzes mit Weichgewebe führt. Neben dem Volumengewinn dient diese Weichgewebsvermehrung auch der Verdickung des periimplantären Gewebes. Dies ist vor allem im ästhetisch relevanten Bereich notwendig, um ein Durchscheinen von restaurativen Materialien durch die Gingiva zu verhindern [25].

im ästhetischen Bereich keine Verlängerung des abdeckenden Lappens herbeiführen, da man dadurch die mukogingivale Grenze verschieben würde, was zur ästhetischen Beeinträchtigung dieses Bereichs führt. Daher kommen auch hier Weichgewebstransplantate vom Gaumen in freier oder gestielter Form zum Einsatz [19] (Abb. 4a bis 5f).

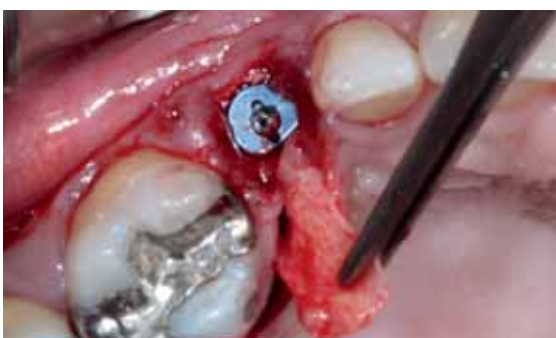

Abb. 4a: Im Rahmen einer Sofortimplantation wurde im vorliegenden Fall regio 13 ein Xive-Implantat (Dentsply Friadent, Mannheim, Durchmesser 4,5 mm) eingebracht. Bukkal wurde eine suprapariostale Tasche präpariert. Nach Augmentation der bukkalen Anteile der Alveole mit BioOss (Geistlich AG, Wolhusen, Schweiz) wurde palatinal ein gestieltes subepitheliales Bindegewebstransplantat präpariert.

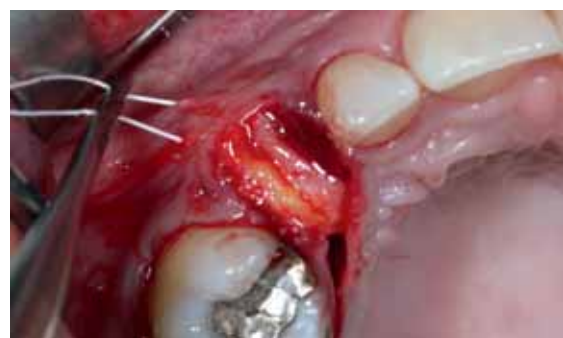

Abb. 4b: Das defektnah gestielte Transplantat wird mit einer Rückstichnaht in die bukkale Tasche gezogen.

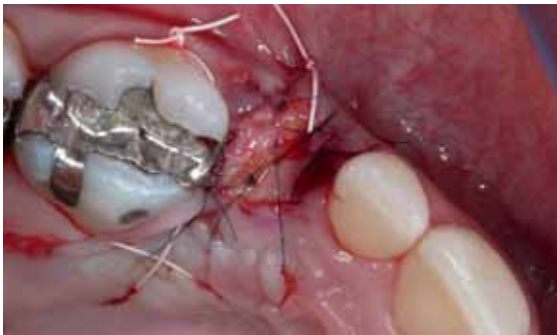

Abb. 4c: Zustand nach Abschluss der Sofortimplantation. Das gestielte Bindegewebstransplantat verschließt die Alveole und ermöglicht die primäre Einheilung von Implantat und Augmentat.

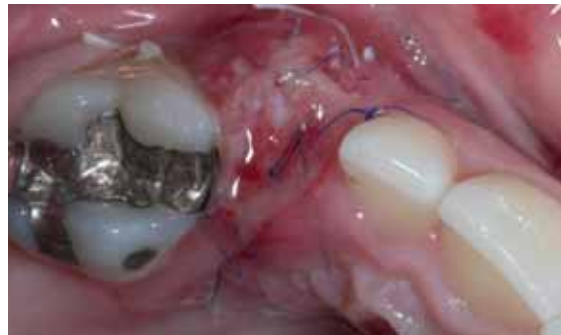

Abb. 4d: Situation eine Woche postoperativ

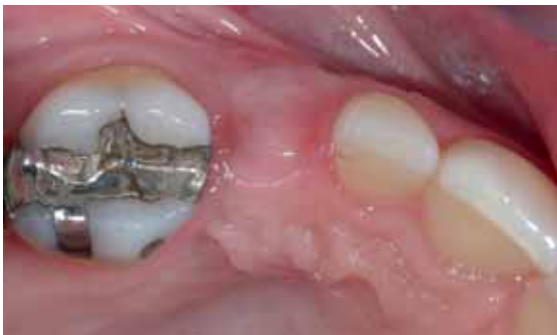

Abb. 4e: Situation drei Monate postoperativ. Ein Farbunterschied zwischen dem augmentierten Bereich und dem Nachbargewebe ist nicht wahrnehmbar.

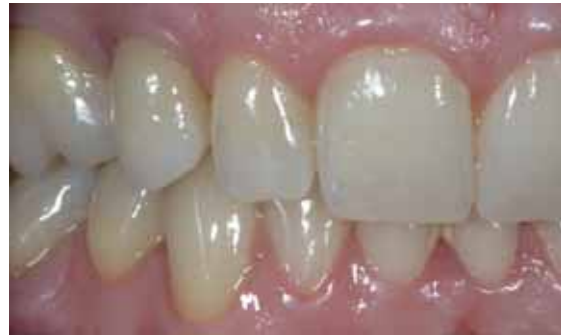

Abb. 4f: Abschlussbild nach Versorgung des Implantates 13 mit einer vollkeramischen Krone (Zahntechnik: Andreas Nolte, Münster)

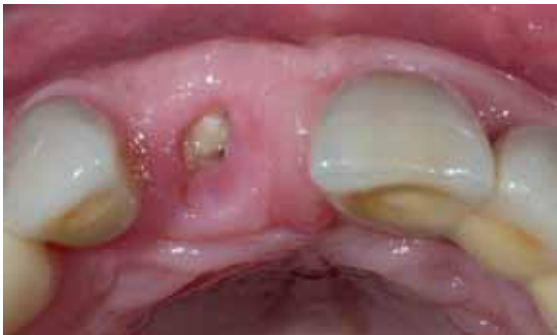

Abb. 5a: Wurzelrest 11. Die verbleibende Wurzel wurde soweit gekürzt, dass Weichgewebe über die Wurzel wuchern kann und so die Öffnung verkleinert.

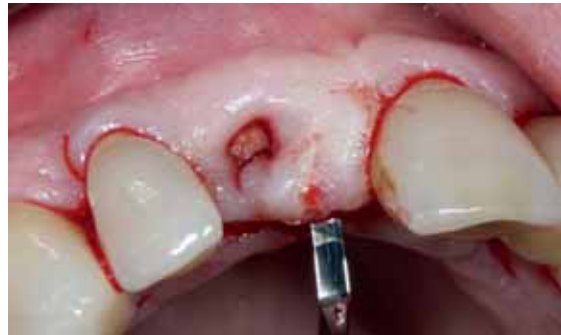

Abb. 5b: Nachdem sich der Zugang zur Alveole durch spontane Granulation verkleinert hat, kann jetzt beim chirurgischen Zugang für die Implantation ein Poncho-Design gewählt werden, wobei der gesamte parodontale Weichgewebekomplex abpräpariert wird.

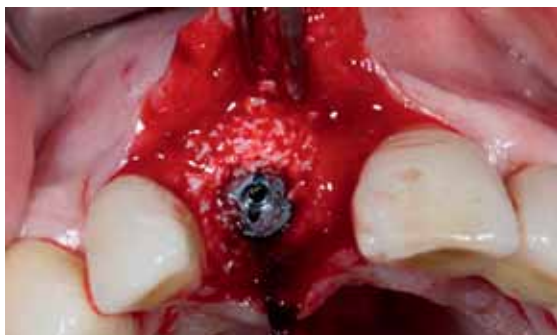

Abb. 5c: Nach Entfernung der Wurzel und Insertion eines Implantates in den palatinalen Aspekt der Alveole wird der bukkal verbleibende Hohlraum mit BioOss (Geistlich AG, Wollhusen, Schweiz) augmentiert.

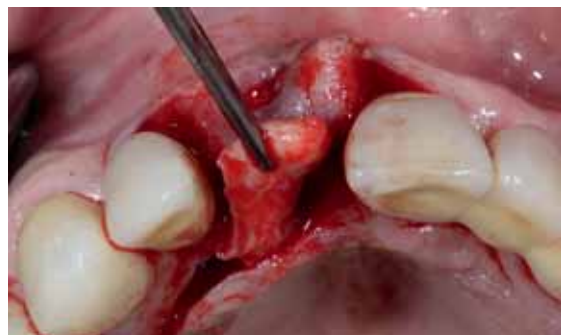

Abb. 5d: Ein palatinal gestieltes Bindegewebstransplantat dient zur Unterfütterung des perforierten Lappens.

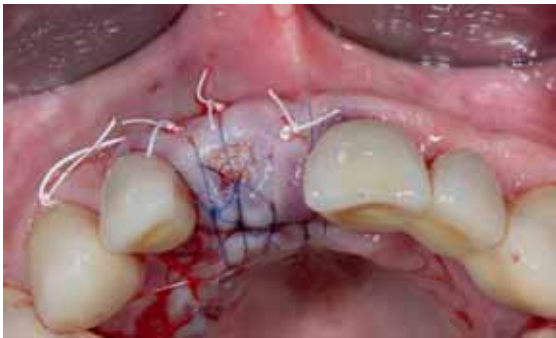

Abb. 5e: Abschluss der Sofortimplantation. Die Entnahmestelle des Transplantates wurde mit gekreuzten Matrazennähten (Cytoplast 5-0, American Dental Systems, München) geschlossen.

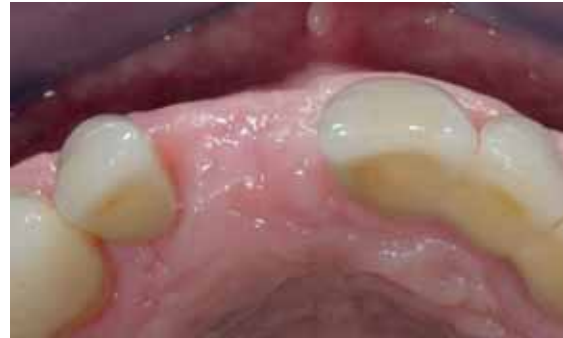

Abb. 5f: Der ausgeheilte Bereich drei Monate nach Implantation vor der Freilegung des Implantates

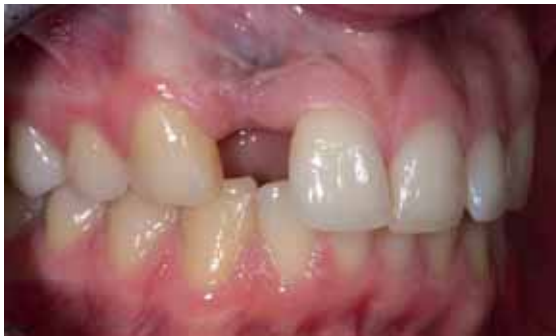

Abb. 6a: Ausgangsbefund: Lücke regio 12 mit dreidimensionalem Kieferkammdefekt. Die Narben und die Tätowierung zeugen von verschiedenen erfolglosen chirurgischen Interventionen zur Zahnerhaltung.

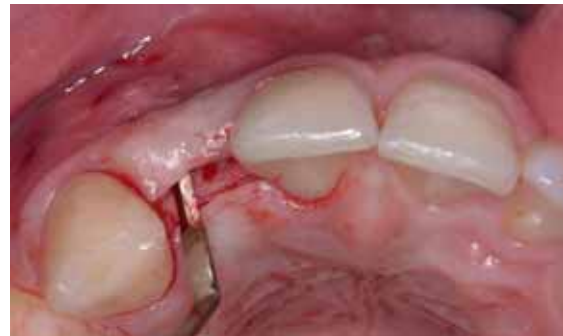

Abb. 6b: Nachdem zwei Monate zuvor Knochen augmentiert und ein Xive-Implantat 3,8 mm (Dentsply Friadent, Mannheim) gesetzt wurde, wird nun bukkal und palatinal ein Spaltlappen präpariert.

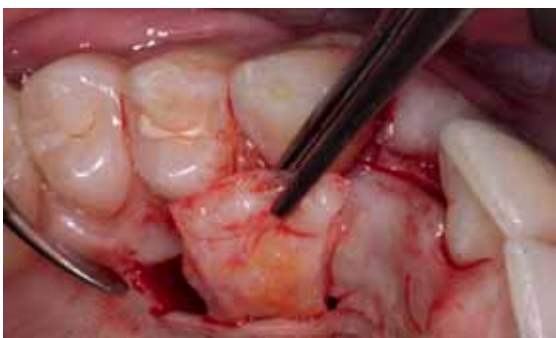

Abb. 6c: Entnahme eines kombinierten Bindegewebstransplantates mit Epithel

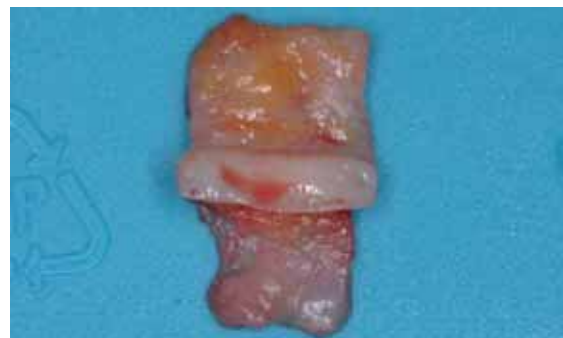

Abb. 6d: Das entnommene Transplantat. Sein bindegewebiger Anteil wird so geteilt, dass ein dicker Anteil bukkal zu liegen kommt.

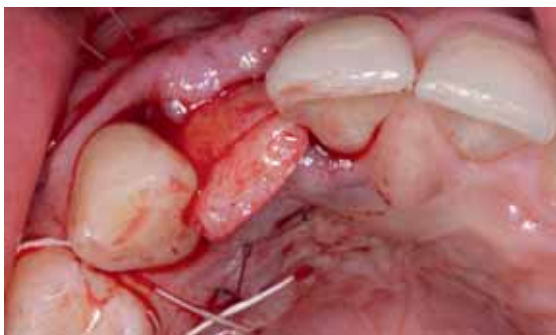

Abb. 6e: Das Transplantat wird mit resorbierbaren Nähten (PGA-Resorba 6-0, Resorba, Nürnberg) bukkal und palatinal fixiert.

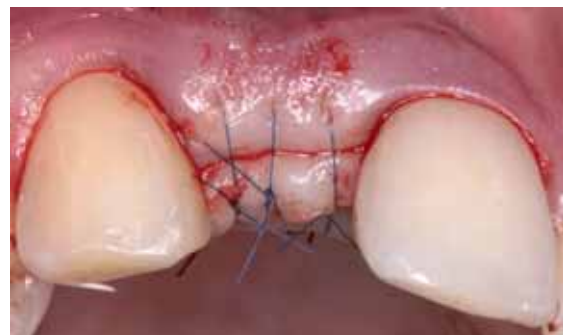


Abb. 6f: Mikrochirurgische Fixation der epithelialen Anteile des Transplantates (Seralene 6-0, American Dental Systems, München)

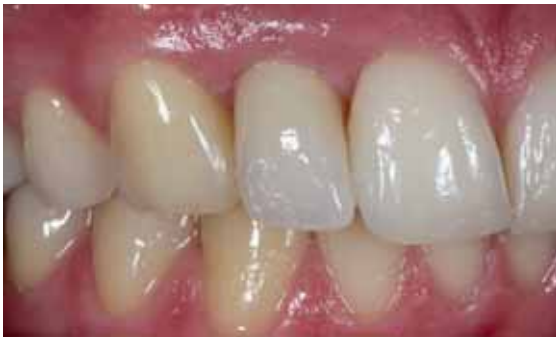

Abb. 6g: Abschlussbild ein Jahr nach Implantatfreilegung und Versorgung des Implantates regio 12 mit einer vollkeramischen Krone auf einem Cercon-Aufbau (Dentsply Friadent, Mannheim) (Zahn-technik: Andreas Nolte, Münster)


Korrespondenzadresse:
Dr. Arndt Happe
Fachzahnarzt für Oralchirurgie
Schützenstraße 2
48143 Münster
Telefon: 0251 45057
info@dr-happe.de
www.dr-happe.de

Literatur beim Verfasser

Das dentale Jahr auf 400 Seiten

Detlef Heidemann (Hrsg.): *Deutscher Zahnärzte Kalender 2010. Das Jahrbuch der Zahnmedizin, 2009, Deutscher Zahnärzte-Verlag, Köln, 400 Seiten, Preis: 49,95 Euro, ISBN 978-3-7691-3437-7.*

Der Deutsche Zahnärzte Kalender erscheint 2010 im 69. Jahrgang. Im Vorwort blickt Herausgeber Prof. Dr. Detlef



Heidemann auf aktuelle Themen: die Diskussion um die Approbationsordnung sowie die universitäre und postgraduale Bildung. Passend dazu beleuchten Prof. Dr. Dr. Hans Jörg Staehle und der Herausgeber in ihrem Beitrag „Pro und Contra: Gebietsbe-

zeichnungen für Fachzahnärzte“ die Diskussion um neue Fachgebiets- und Zusatzbezeichnungen für Zahnärzte. Die Autoren plädieren dafür, dass Zahnärztekammern in Kooperation mit Hochschullehrern und Fachgesellschaften „einen fachlich begründeten Gegenpart zu vorwiegend kommerziell orientierten Formen der Weiterqualifikation bilden“.

Dr. Karlheinz Kimmel schreibt über „Ethik in der Zahnmedizin: Wissenschaft und Standespolitik mit neuen Perspektiven“. Auch wenn sich wissenschaftliche und standespolitische Organisationen zunehmend mit ethischen Fragen befassen, schlussfolgert er: „Es kommt letztlich auf jeden von uns an, eine positive ethische Grundhaltung einzunehmen.“

Im Kapitel „Wissenschaft & Fortbildung“ greifen die verschiedenen Autoren Themen auf wie „Minimalinvasive vollkeramische Rekonstruktionen nichtkariöser Zahnhartsubstanzverluste“, „Digitale Volumentherapie in der Endodontie“, „Zahnärztliche Medikation bei Risikopatienten“, sowie „Kombiniert kieferorthopädisch-kieferchirurgische Therapie von skelettalen Dysgnatien“. Im Kapitel „Praxis & Produkte“ stehen Qualitätsmanagement sowie Praxisverkauf, Kooperation und Praxisübernahme im Mittelpunkt.

Neben diesen themenbezogenen Beiträgen bietet der Zahnärzte Kalender als „Jahrbuch der Zahnmedizin“ auch statistische Vergleiche, Anschriftenverzeichnisse, Stellungnahmen der Deutschen Gesellschaft für Zahn-, Mund- und Kieferheilkunde sowie eine Bücherschau. Ein Kalender mit den wichtigsten Tagungen des Jahres 2010 vervollständigt das Informationsangebot des Kalenders.