

# MTA in der Milchzahnendodontie

## Anwendung und klinische Bewertung

Ein Beitrag von Prof. Dr. Dr. Norbert Krämer, Gießen

*Während man sich in früheren Jahren bei der endodontischen Versorgung der Milchzähne mit einem symptomlosen Zustand zufriedengegeben hat, werden heute verstärkt kurative Therapiemöglichkeiten für die erste Dentition gefordert. Insofern rücken auch hier biokompatible Materialien in den Vordergrund. Die Möglichkeit zur Erhaltung von Milchmolaren wird dabei im Wesentlichen durch den Entzündungsgrad der Milchzahnpulpa bestimmt. Solange die Wurzelpulpa nicht irreversibel entzündet und eine ausreichende Mitarbeit des Kindes vorhanden ist, bestehen bei endodontischen Maßnahmen an bleibenden Seitenzähnen hohe Erfolgsraten. MTA (Mineral Trioxide Aggregate) zeigt aufgrund seiner positiven Eigenschaften (Biokompatibilität, gute Aushärtung, Förderung der Regeneration) auch im Milchgebiss eine hohe Erfolgsrate. Der vorliegende Beitrag soll das Material und seinen Indikationsbereich in der ersten Dentition vorstellen.*

### Einleitung

Trotz aller Präventionserfolge in der Kinderzahnheilkunde ist der Kariesbefall im Milchgebiss nach wie vor hoch. Leider bleibt die Versorgung der Milchzähne in der Regel unzureichend [19]. Diese Tatsache wird auch durch Studien in anderen In-

dustrielländern bestätigt. So ergab eine epidemiologische Erhebung in Großbritannien bei fünfjährigen Vorschulkindern ebenfalls einen extrem niedrigen Sanierungsgrad [26]. Auffällig war dabei das soziale Ungleichgewicht. Vor allem Kinder aus sozial niedrigen Schichten hatten mehr Karieserfahrung und einen unzureichenden Sanierungsgrad [20]. In Anbetracht der morphologischen Besonderheiten der Milchzähne bleiben in diesen Fällen häufig nur endodontische Maßnahmen, um die Zähne zu erhalten.

### Besonderheiten bei der Behandlung von Milchzähnen

Milchzähne weisen im Vergleich zur bleibenden Dentition Besonderheiten auf, welche die Art und Weise der Therapie stark beeinflussen. Die folgenden morphologischen Merkmale erschweren endodontische Maßnahmen, vor allem an den Milchmolaren:

- ein ausladendes Pulpakavum mit auslaufenden Pulpahörnern (Abb. 1 und 2),
- grazile und häufig gekrümmte Wurzeln,
- die enge räumliche Beziehung zu den korrespondierenden bleibenden Prämolaren,
- die häufig ungleichmäßige physiologische Resorption der Milchmolarenwurzeln und

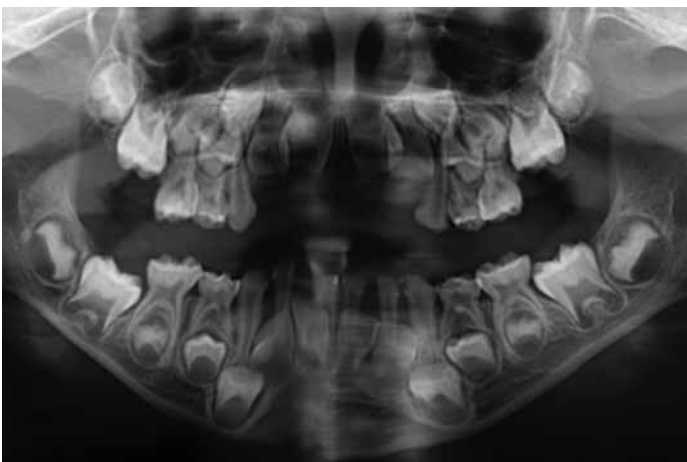


Abb. 1: Orthopantomogramm zum in der Abbildung 2 dargestellten klinischen Bild. In der Röntgenübersichtsaufnahme sind die makromorphologischen Besonderheiten im Milchgebiss zu erkennen. Am Zahn 64 sind mesial die ausgedehnte Dentinkaries und das ausladende Pulpahorn sichtbar.

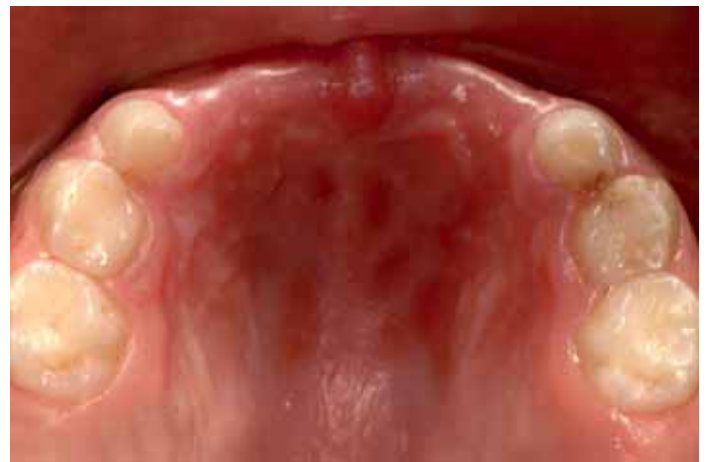

Abb. 2: Bei dem fünfjährigen Mädchen war aufgrund frühkindlicher Karies eine umfangreiche Sanierung indiziert. Unter anderem mussten die Zähne 63 (Pulpektomie) und 64 (Pulpotomie) endodontisch versorgt werden.

· akzessorische Kanälchen im Furkationsbereich der Milchmolaren [25].

Die Reaktion der Milchzahnpulpa auf tiefe kariöse Läsionen wurde in der Vergangenheit im Vergleich zur bleibenden Dentition unterschiedlich bewertet. In den letzten Jahren wiesen Studien darauf hin, dass eine irreversible Entzündung der Milchzahnpulpa, ausgehend von einer Approximalkaries, zu einem früheren Zeitpunkt einsetzt als in der bleibenden Dentition [15]. Ursächlich für diese Beobachtung könnte die spezielle Mikromorphologie des Dentins der Milchzähne sein. In pulpenahen Arealen finden sich Riesentubuli mit einem Durchmesser von bis zu 10 µm, welche eine bis zu fünffach größere Eintrittspforte für pathogene Keime darstellen als die Dentintubuli der bleibenden Zähne. Vor diesem Hintergrund wird verständlich, dass direkte Überkappungen im Milchgebiss eine schlechtere Prognose haben als im bleibenden Gebiss [28].

Schimmert bei der Kariesentfernung an Milchzähnen das Pulpakavum durch, sind Pulpotomieverfahren beziehungsweise die partielle Entfernung der irreversibel entzündeten Pulpa die Therapie der Wahl. Der biokompatiblen Abdeckung der offenen, entzündungsfreien Wurzelpulpa kommt dabei eine besondere Bedeutung zu. Aufgrund der geringen Erfolgsrate (Kalziumhydroxid) und des entzündlichen Potenzials (Zinkoxid-Eugenol) der konventionellen Überkappungsmaterialien wird zunehmend MTA (Mineral Trioxide Aggregate) zur Abdeckung der Amputationswunde vorgeschlagen [15].

#### **Zusammensetzung und Verarbeitung von Mineral Trioxide Aggregate**

MTA wurde schon seit den frühen 1990er-Jahren bei endodontischen Maßnahmen an bleibenden Zähnen eingesetzt [32]. Das Material wurde primär zum apikalen Verschluss bei chirurgisch-endodontischen Maßnahmen entwickelt [33]. Heute wird das Medikament zur direkten Pulpaüberkappung (bleibende Zähne), bei Pulpotomie (Milchzähne) oder zur Apexifikation (unreife, bleibende Dentition) und zur Abdeckung nach „via falsa“ bei der Wurzelkanalaufbereitung eingesetzt [23]. Im Handel ist der Zement erhältlich als ProRoot (Dentsply DeTrey, Konstanz), Angelus (Industria de Produtos Odontologicos Ltda, Londrina, Brasilien) und Medizinischer Portland Zement (Medcem, Weinfelden, Schweiz).

MTA enthält zu 50 bis 75 Gew. % Kalziumoxid und zu 15 bis 25 Gew. % Siliziumdioxid. Diese beiden Bestandteile machen 70 bis 95 Prozent des Zementes aus. Durch Mischung der Rohmaterialien entsteht ein Gemenge aus feinkörnigen, hydrophilen Kalziumverbindungen (Trikalziumsilikat, Trikalziumaluminat, Trikalziumoxid) und Siliziumoxid [7]. Zunächst lag das Material als sogenanntes „gray MTA“ vor. Ab 2002 wurde der graue Zement weitgehend durch „white MTA“ ersetzt. Weißes MTA besteht hauptsächlich aus Trikalziumsilikat und Wismutoxid als röntgenopakem Zusatz [6] (siehe Abb. 4). Damit unterscheidet es sich, mit Ausnahme des Zusatzes, nicht von dem weißen Portlandzement [2]. Das ältere graue MTA enthält zusätzlich Dikalziumsilikate sowie Spuren von Aluminium und Eisen [6].

Das Pulver wird im Verhältnis von 1 zu 3 mit sterilem Wasser angemischt [34]. Der Zement bindet unter der Wasseraufnahme innerhalb von 15 Minuten (Angelus) und drei Stunden (ProRoot) ab [23,31]. Während der Hydratation des MTA-Pulvers entsteht ein kolloidales Gel. Kurz nach dem Anmischen weist das Material einen pH von 10,2 auf, der nach drei Stunden auf pH 12,5 angestiegen ist. Das ausgehärtete MTA kann prinzipiell als in eine Silikatmatrix eingebettetes Kalziumhydroxid verstanden werden [23]. Im Kontakt zu vitalem Gewebe werden die angrenzenden Zellen und Proteine denaturiert. Der sinkende pH führt anschließend zu einem Abklingen entzündlicher Reaktionen. Die Fibroblastenaktivität (Zytokinabgabe), welche die Hartsubstanzbildung unterstützt, wird durch diesen Prozess stimuliert [29]. Die Dentinbildung erfolgt unter einer Nekrosezone. Wichtige Voraussetzung für eine erfolgreiche Heilung ist der dichte Abschluss der Wundfläche. MTA lässt sich besser an Dentin adaptieren als Amalgam, Super-EBA oder IRM [33]. Damit wird eine wichtige Voraussetzung erfüllt, damit es nicht zu einer Reinfektion des vitalen Gewebes im Bereich der Amputationswunde kommen kann [36]. Die bakterielle Penetration durch den abgebundenen Zement verläuft wesentlich langsamer als beispielsweise bei IRM oder Super-EBA [13]. Der röntgenopake Zusatz von Wismutoxid beeinflusst die Materialeigenschaften negativ und führt zu einer erhöhten Anzahl von Porositäten im abgebundenen Zement [8]. Dies mag auch dafür verantwortlich sein, dass sich die Zähne

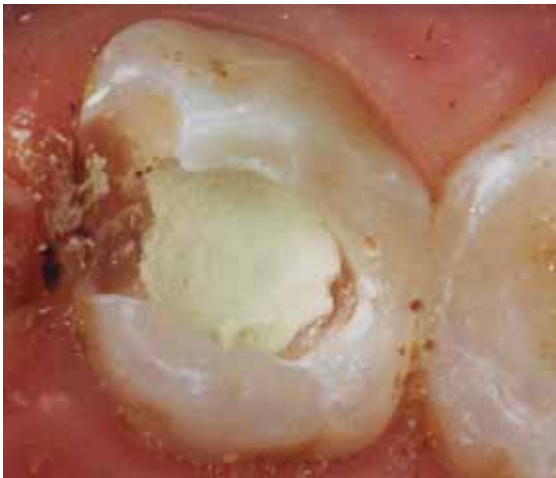

Abb. 3: Am Zahn 64 erfolgte die Abdeckung der Amputationswunde mit white ProRoot. Anschließend wurde das Medikament mit Glasionomerzement abgedeckt und die Kavität adhäsiv verschlossen.

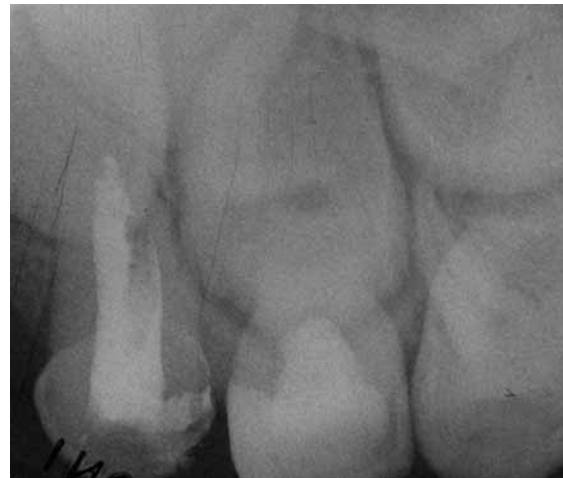

Abb. 4: Röntgenologisch ist am Zahn 64 auch ein Jahr nach der Behandlung das Amputationsmaterial im koronalen Anteil aufgrund des Wismutoxidgehalts gut zu erkennen.

nach Applikation von Mineral Trioxide Aggregate stark verfärben können (siehe Abb. 5). Daher wird momentan versucht, Wismutoxid durch andere röntgenopake Zusätze wie Bariumsulfat oder Pulver aus Gold- beziehungsweise Silberlegierungen zu ersetzen [5], oder auf Zusätze komplett zu verzichten [37].

Das ausgehärtete MTA zeigte in Studien zur Zytotoxizität nach subkutaner und intraossärer Implantation beziehungsweise in direktem Kontakt zum periapikalen Gewebe oder zu der vitalen Pulpa eine exzellente Biokompatibilität [7]. Entsprechend war in Tierversuchen bei direktem Kontakt mit dem Pulpagewebe (direkte Überkappung, Amputation) schon nach kurzer Zeit (vier Wochen) ein „Bridging“, also die Ausbildung einer kompletten Zahnhartsubstanzschicht über der ehemaligen Amputationsstelle, festzustellen [30]. Histologisch konnten im Vergleich zu Kalziumhydroxid eine kleinere Nekrosezone und nur wenig bis keine Entzündungszeichen nachgewiesen werden [9].

#### **Anwendung von MTA in der Milchzahndodontie**

Aufgrund der mikro- und makromorphologischen Besonderheiten der ersten Dentition ist der Indikationsbereich von MTA im Milchgebiss die Amputation (Pulpotomie) bei maximal reversibel entzündeter Wurzelpulpa. Nach Entfernung der Kronenpulpa soll die Wurzelpulpa vital erhalten werden und idealerweise das oben genannte „Bridging“ im Bereich der Amputationswunde provoziert werden [3]. Im Bereich der Amputationswunde muss

das Gewebe zur Heilung oder in ein reversibles Entzündungsstadium überführt werden. Als Voraussetzung für das Amputationsverfahren werden folgende Kriterien genannt:

- asymptomatischer Zahn oder vorübergehende Beschwerden sowie
- kariöse oder nicht kariöse Pulpaexposition [18].

Nach der schonenden Entfernung der Kronenpulpa (steriler Diamant, niedrigsttourig unter Spülung mit physiologischer Kochsalzspülung) und Reinigung der Kavität kann MTA direkt auf die nicht blutende Amputationswunde am Wurzelkanaleingang platziert werden [37]. Anschließend muss für einen dichten Verschluss gesorgt werden (Abb. 3). Röntgenologisch lassen sich die Materialien, die Wismutoxid enthalten, gut darstellen, sodass der Erfolg der Maßnahme kontrolliert werden kann (Abb. 4). Da insbesondere der Abbindevorgang prolongiert ist, sollte über das MTA eine Schicht Glasionomerzement appliziert werden. Je nach Defektgröße kann die definitive Versorgung adhäsiv oder mittels Milchzahnkrone erfolgen (Abb. 5).

#### **Klinische Bewertung**

In den letzten Jahren wurden zahlreiche klinische Studien zur Pulpotomie bei Milchzähnen unter Anwendung von MTA (sowohl die graue als auch die weiße Formulierung) publiziert [1,4,10,12,17,24,27]. Im Vergleich zur Verwendung von Formokresol oder Eisensulfat konnten vergleichbare beziehungsweise bessere Überlebensraten der behandelten Zähne dokumentiert werden. Im Rah-

men einer Meta-Analyse verglichen Ng und Messer [24] den klinischen Erfolg von MTA im Vergleich zu Kalziumhydroxid oder zu Formokresol beziehungsweise Eisensulfat. Als Kriterium diente dabei nicht nur der klinische Erfolg (Symptomlosigkeit), sondern auch der röntgenologische Erfolg der Maßnahme (keine pathologische Veränderungen am Milchzahn beziehungsweise im Bereich des korrespondierenden Zahnkeimes wie interne Resorptionen oder knöcherne Metamorphosen). Im Vergleich zu den drei anderen Materialien war MTA sowohl klinisch als auch röntgenologisch signifikant erfolgreicher (Tab. 1). Allerdings konnten bei der Meta-Analyse ausschließlich die relativ teuren Produkte ProRoot und Angelus bewertet werden. Zum erheblich kostengünstigeren Medizinischen Portland Zement liegen aufgrund der erst im Dezember 2009 erfolgten Markteinführung noch keine klinischen Studien vor. Auch histologisch war an extrahierten oder exfolierten Milchzähnen häufiger eine Ausheilung der Pulpa beziehungsweise die Ausbildung einer Zahnhartsubstanzschicht festzustellen [4,21,22].

### Fazit

Die Anzahl der klinischen Studien zur Pulpotomie unter Anwendung von MTA ist in den letzten Jahren deutlich gestiegen. Auf der Grundlage der heutigen Daten zeigt MTA klinisch und radiologisch in allen Phasen, bis zur natürlichen Ex-

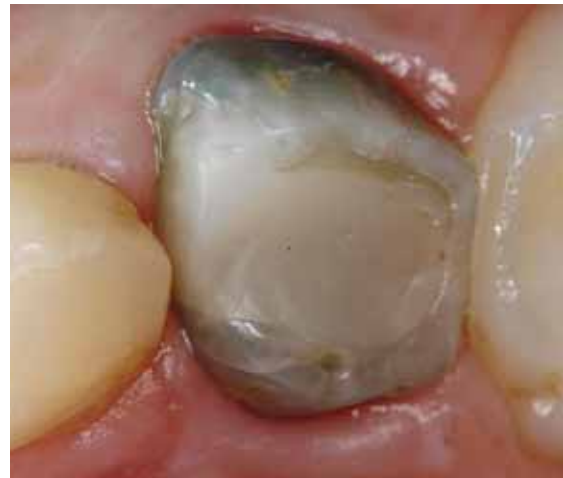

Abb. 5: Die klinische Kontrolle zeigt drei Jahre nach dem Legen der Füllung die deutliche Verfärbung des Zahns 64.

foliation, signifikant mehr Erfolg als die Alternativpräparate. MTA fördert die Regeneration der Milchzahnpulpa und kann daher zur Pulpotomie empfohlen werden.

Korrespondenzadresse:  
Prof. Dr. Dr. Norbert Krämer  
Poliklinik für Kinderzahnheilkunde  
Schlangenzahl 14  
35392 Gießen  
Telefon: 0641 99-46241  
Norbert.Kraemer@dentist.med.uni-giessen.de

Literatur beim Verfasser

Pulpotomie-technik	Pulpa	Histologische Analyse	Klinisch radiologische Erfolgsrate	Meta-Analyse – Erfolgsrate im Vergleich zu MTA
Mineral Trioxide Aggregate (MTA)	Regeneration	<ul style="list-style-type: none"> <li>normales Pulpagewebe</li> <li>Odontoblastenschicht</li> <li>leichte bis kaum Entzündungszeichen</li> <li>im Vergleich zu CH: weniger Nekrose, dickere Zahnhartsubstanzschicht</li> </ul>	94 – 100%	-
Formokresol (FC)	Devitalisation	<ul style="list-style-type: none"> <li>Nekrose</li> <li>Entzündungszeichen</li> <li>dünne Zahnhartsubstanzschicht</li> <li>interne Resorption</li> </ul>	78 – 94%	Klinisch: MTA 97,6% vs. FC 90,8%* Röntgenologisch: MTA 96,8% vs. FC 85,4%*
Eisensulfat (FS)	Erhaltung	<ul style="list-style-type: none"> <li>Nekrose</li> <li>Entzündungszeichen</li> </ul>	67 – 96%	Klinisch: MTA 98,5% vs. FS 93,8%* Röntgenologisch: MTA 98% vs. FS 80,1%*
Kalziumhydroxid (CH)	Regeneration	<ul style="list-style-type: none"> <li>unterschiedlicher Grad der Entzündung</li> <li>kaum strukturierte und teilweise defekte Zahnhartsubstanzschicht</li> </ul>	50 – 87%	Klinisch: MTA 98,5% vs. CH 83,8%* Röntgenologisch: MTA 98,0% vs. CH 78,8%*

Tab. 1: Ergebnisse zur Pulpotomie. Vergleich der vier Amputationstechniken (nach Ng und Messer 2008). Signifikante Unterschiede sind mit \* gekennzeichnet.