

Das Behandlungskonzept All-on-4: eine Alternative zur Augmentation

Atrophie als Barriere zur Implantation?

Ein Beitrag von Dr. Ole Richter und Ztm. Susann Zülow, Hamburg

Eine Kieferkamatrophie und eine schlechte Knochenqualität stellen uns bei älteren Menschen beziehungsweise bei langjähriger Zahnlosigkeit oft vor Probleme. Dem Wunsch nach feststehendem, implantatgetragenen Zahnersatz kann in vielen Fällen erst nach umfangreichen vorbereitenden Maßnahmen zur Verbesserung des Implantatlagers entsprochen werden. Das Behandlungskonzept All-on-4, eingeführt durch Dr. Paulo Maló, stellt eine gut dokumentierte Alternative zum Sinuslift, der Auflagerungsosteoplastik oder anderen augmentativen Behandlungsmethoden dar.

Bei der klassischen Vorgehensweise nach dem All-on-4-Konzept kommen vier Implantate zum Einsatz (Abb. 1). Entsprechend den individuellen anatomischen Gegebenheiten werden die endständigen Implantate in einem Winkel von 30 bis 45 Grad inseriert. So ist es möglich, in diesen Regionen lange Implantate zu verwenden und in den meisten Fällen eine Sofortbelastung zu ermöglichen. Nach einer krestalen Schnittführung und der Bildung eines Mukoperiostlappens werden die maßgeblichen anatomischen Strukturen klinisch dargestellt. Im Unterkiefer ist dies der Austritt des Nervus alveolaris inferior aus dem Foramen mentale. Ein schleifenförmiger Verlauf des Nervs ist präoperativ radiologisch und intraoperativ durch stumpfes Sondieren abzuklären. Um den Verlauf der medialen Wand des Sinus durch Abtasten mit einer Parodontalsonde beziehungsweise einem speziellen Raspatorium zu untersuchen, ist im Oberkiefer eine Fensterung der Kieferhöhle notwendig. Die endständigen Implantate werden schräg, entsprechend der dargestellten anatomischen Strukturen, in den Kieferknochen eingebracht. Zusätzlich werden im anterioren Bereich, in der Region der lateralen Inzivi, zwei gerade stehende Implantate inseriert. Die dorsalen Implantate werden nun mit 30 Grad abgewinkelten Multi-unit-Abutments versehen, die anterioren Implantate erhalten gerade oder 17 Grad abgewinkelte Abutments. Auf diese Weise wird eine

Parallelisierung der prothetischen Achsen erreicht und die distale prothetische Unterstützungsfläche kommt in die Region des zweiten Prämolaren.

Nach dem Nahtverschluss erfolgt eine Abformung mit einem vorbereiteten, individuellen Abformlöffel und die Bestimmung der Kieferrelation. Auf der Basis dieser Unterlagen wird im zahntechnischen Labor innerhalb weniger Stunden eine provisorische Kunststoffbrücke hergestellt. Diese kann noch am gleichen Tag auf die Implantate aufgeschraubt werden.

Wenngleich das All-on-4-Konzept gut dokumentierte, hohe Erfolgsraten bringt und ohne Frage im Vergleich zu augmentativen Behandlungsverfahren den chirurgischen und zeitlichen Behandlungsaufwand reduziert, bleiben einige Aspekte, die durchaus optimierbar scheinen:

- Bildung eines Mukoperiostlappens mit entsprechenden postoperativen Beschwerden wie Schmerzen, Schwellungen und Hämatomen,
- Notwendigkeit der klinischen Darstellung anatomischer Strukturen, zum Beispiel Eröffnung der Kieferhöhle im Oberkiefer,
- spontane und willkürliche Implantatpositionierung und daraus resultierend eine unsichere prothetische Kongruenz,

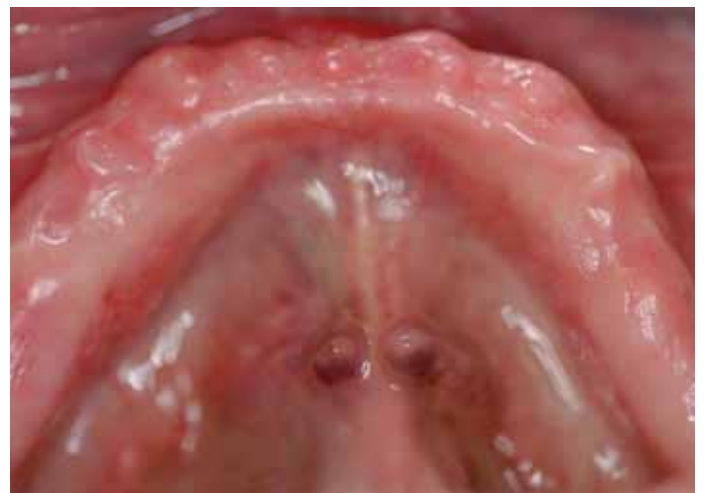

Abb. 1: Die klinische Ausgangssituation eines zahnlosen Unterkiefers

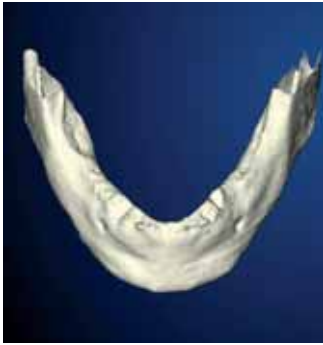

Abb. 2: Die dreidimensionale Darstellung des Unterkiefers anhand von CT-Daten mit der NobelGuide Software ...

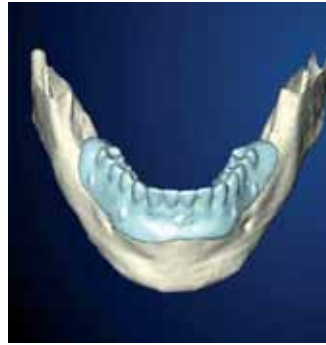

Abb. 3: ... und mit der Röntgenschablone und der angestrebten Zahnstellung

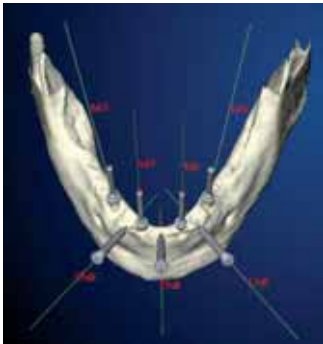


Abb. 6: Mit Hilfe der 3D-Ansicht der Implantate, Abutments und Anchor Pins in der Planungssoftware ...

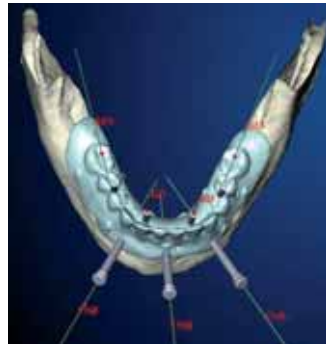


Abb. 7: ... erfolgt die Überprüfung der prothetischen Kongruenz in der Planungssoftware.

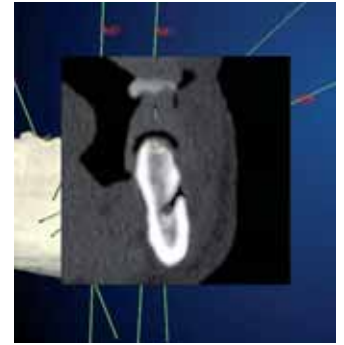
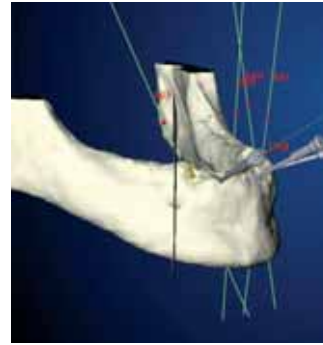


Abb. 4 und 5: Eine dreidimensionale Darstellung des Foramen mentale und eine synchrone Darstellung im zweidimensionalen Schnittbild

Auf dieser Basis werden in einer virtuellen Operation die Positionen sowie die Achsneigungen der Implantate unter Berücksichtigung relevanter anatomischer Strukturen (wie Nervus alveolaris inferior, Foramen mentale und Sinus maxillaris) festgelegt und gleichzeitig ihre Kongruenz zur angestrebten Zahnstellung überprüft (Abb. 4 und 5). Speziell für die Anwendung des All-on-4 Konzepts mit der Dreikanal-Innen-Verbindung von Replace Select-Implantaten wird ein nicht rotationsgeschütztes, 30 Grad abgewinkeltes Abutment angeboten. Dieses Abutment ist in der Planungssoftware darstellbar und kann auf den virtuellen Implantaten rotiert werden. So ist eine Überprüfung der prothetischen Kongruenz von der Implantatposition und der Achsneigung bereits in dieser Phase möglich (Abb. 6 und 7).

Zusätzlich zu den eigentlichen Implantaten werden sogenannte Anchor Pins geplant. Über diese wird die Operationsschablone am Kieferknochen des Patienten verankert. Ist die Planung abgeschlossen, werden die Daten online in die Procera-Produktionsstätte nach Schweden übertragen, wo in einem CAD/CAM-Verfahren stereolithografisch eine Operationsschablone gefertigt wird (Abb. 8). Auf Basis derselben Daten kann ein Duplikat der Röntgenschablone erstellt werden, welches im Labor zur Rekonstruktion der Planung dient.

Die Insertion der Implantate

Bei der Insertion der Implantate wird zunächst die Position der Operationsschablone über einen, idealerweise zuvor im Artikulator hergestellten, okklusalen Index gesichert. Die Schablone wird über die Anchor Pins am Kieferknochen des Patienten fixiert. Die Drill Guides werden in die (in der Schablone befindlichen) Hülsen eingebracht (Abb. 9). Diese entsprechen dem jeweiligen Bohrer-

- erhebliche Abhängigkeit von den chirurgischen Fertigkeiten des Behandlers.

Die virtuelle Vorbereitung

Der computergestützten Operationsplanung mit NobelGuide (Nobel Biocare) geht eine radiologische Untersuchung mit einem Computertomogramm oder einem Digitalen Volumentomogramm voraus. Hieraus werden DICOM-Daten sowohl des Patientenknochens als auch der angestrebten Zahnstellung über eine ebenfalls gescannte Röntgenschablone generiert. Nach Konvertierung dieser Daten in das NobelGuide-Programm wird eine exakte 3D-Rekonstruktion des Patientenknochens (Abb. 2) und der Röntgenschablone erstellt.

Es werden zwei separate Scans vom Patienten mit Schablone sowie der Schablone allein erstellt. Auch ohne darunter liegende Weichteile kann so eine exakte Rekonstruktion der Position von Röntgenschablone zum Kieferknochen erstellt werden (Abb. 3). Diese Daten werden nun in die Procera Planungssoftware übernommen. Hier steht sowohl eine 3D-Ansicht als auch eine klassische Schnittbildrekonstruktion zur Verfügung.



Abb. 8: Auf Basis der Planungsdaten wird im CAD/CAM-Verfahren eine Operationsschablone hergestellt.

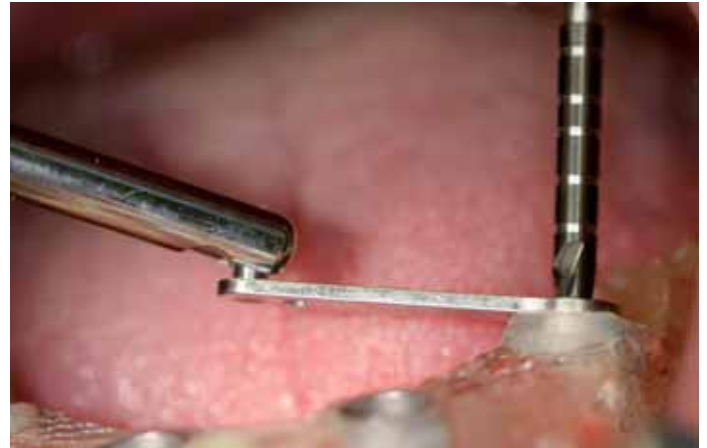


Abb. 9: Die Präparation des dorsalen schrägen Implantatbetts erfolgt über die Operationsschablone mit dem eingesetzten Drill Guide.

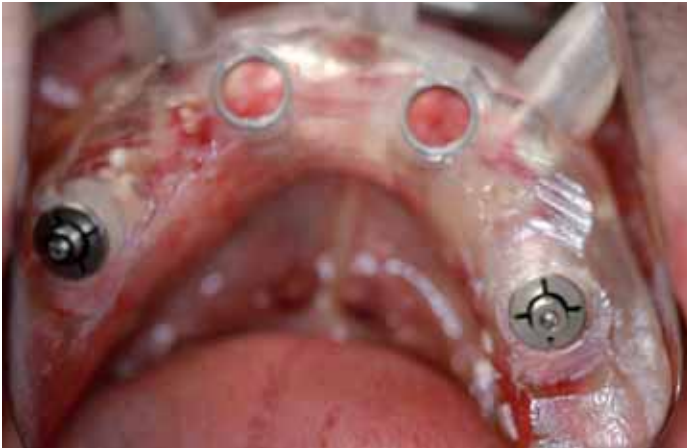

Abb. 10: Die Operationsschablone ist zusätzlich zu den Anchor Pins über Template Abutments knöchern an den bereits inserierten Implantaten fixiert.



Abb. 11: Die Präparation eines anterioren Implantates über die OP-Schablone. Die Präparationstiefe ist durch einen Drill Stop markiert.

durchmesser. So werden entsprechend dem Protokoll des verwendeten Implantattyps zunächst zwei Implantatlager aufbereitet. Nach der Insertion werden die Implantate über sogenannte Template Abutments mit der Operationsschablone fest verbunden. So ist eine knöcherne Fixation der Schablone in einer weiteren Raumebene erreicht (Abb. 10). Erst jetzt werden die beiden verbleibenden Implantatlager aufbereitet und die weiteren Implantate inseriert (Abb. 11).

Die Vorbereitungen im Labor

Mit der Original-Operationsschablone kann im zahntechnischen Labor bereits im Vorfeld ein Modell erstellt werden, das exakt die Position der Implantate im Kiefer des Patienten wiedergibt. Die Operationsschablone wird wie ein Abdrucklöffel verwendet. Mit Hilfe der Guided Pins und Cylinder werden an Stelle der Abdruckpfosten die Modellanalogue in der Schablone platziert (Abb. 12).

Um eine Beschädigung der OP-Schablone zu vermeiden, wird eine flexible, abnehmbare Zahnfleischmaske angefertigt. Bevor das eigentliche Gipsmodell erstellt wird, empfiehlt es sich, die Modellanalogue mit einem Kunststoff zu fixieren. So können Fertigungstoleranzen minimiert werden. Auf dem fertigen Arbeitsmodell erfolgt nun, entsprechend der Schleimhautdicke, die Auswahl der Multi-unit-Abutments (Abb. 13). Für die geeigneten dorsalen Implantate stehen zur Zeit nur die 30 Grad abgewinkelten Abutments in der nicht rotationsgesicherten Variante zur Verfügung. Das ist als Standardversorgung anzusehen. Aufgrund der anatomischen Gegebenheiten kann es, insbesondere im Oberkiefer, bei den anterioren Implantaten zu einer Vestibulärneigung kommen. In dieser Situation wäre das 17 Grad Multi-unit-Abutment ohne Rotationsschutz von Nutzen. Für die exakte Zahnaufstellung und Herstellung der Röntgenschablone wurde die Kieferrelation mit

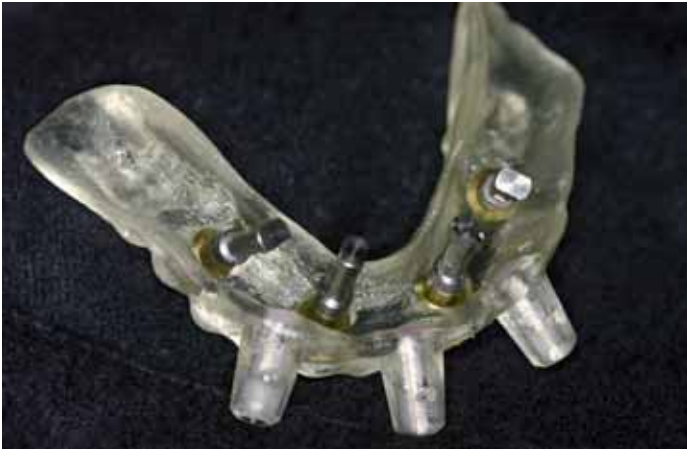

Abb. 12: Die Modellanaloge sind in der originalen OP-Schablone fixiert.

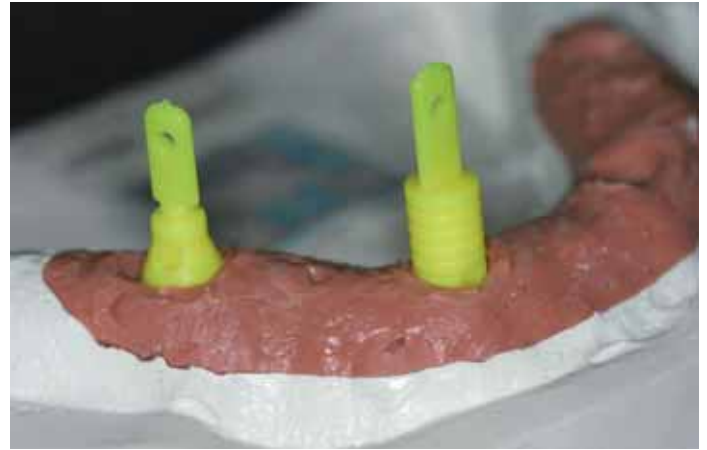


Abb. 13: Über die Schleimhauthöhe erfolgt die Auswahl der Abutmenthöhe mit den Kunststoffanalogen.

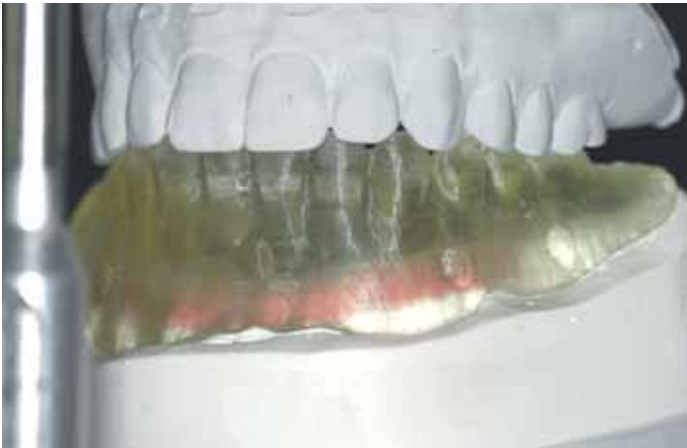

Abb. 14: Rekonstruktion der Kieferrelation über die Duplicate Denture

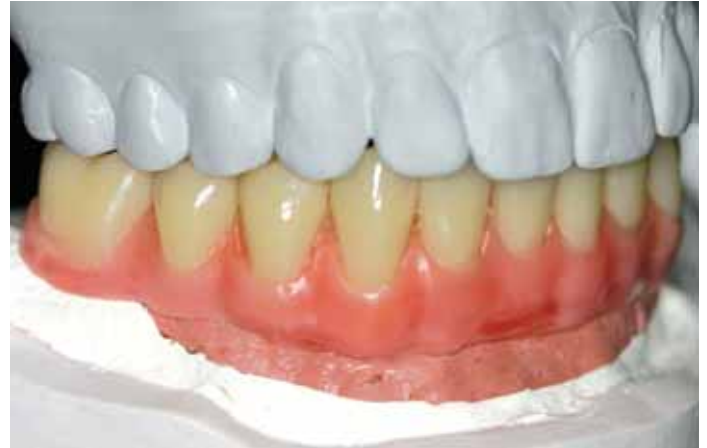

Abb. 15: Wachsaufstellung der Zähne im Artikulator

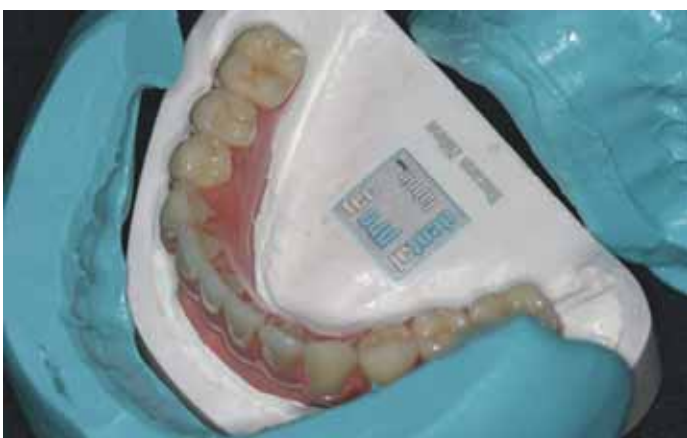

Abb. 16: Verschlüsselung der Position über Vorwälle

Hilfe von Gesichtsbogen- und Zentrikregistrat in den Artikulator übertragen. Über ein ebenfalls im CAD/CAM-Verfahren hergestelltes Duplikat der Röntgenschablone (Duplicate Denture) kann die Kieferrelation exakt für das Arbeitsmodell übernommen werden (Abb. 14).

Für die Anfertigung der provisorischen Kunststoffbrücke werden Prothesenzähne verwendet. Die Position wird nach der Wachsaufstellung in einem Silikonvorwall fixiert (Abb. 15 und 16).

Auf dem Arbeitsmodell werden jetzt die provisorischen Multi-unit-Zylinder platziert und entsprechend der Zahnstellung gekürzt (Abb. 17). Um Brüche zu vermeiden, muss darauf geachtet werden, dass der Kunststoff im Bereich der provisorischen Zylinder ausreichend dimensioniert ist.

Bei einer Sofortbelastung müssen die Implantate vor übermäßiger Belastung geschützt werden. Deshalb sollte bei den provisorischen Brücken auf eine dorsale Extension verzichtet werden beziehungsweise diese die Prämolarenbreite nicht überschreiten. Wie bei jeder implantatgetragenen fest-sitzenden Versorgung ist die Basalfläche konvex zu gestalten und mesial sowie distal der Implantate auf eine Führung für Interdentalbürsten zu achten. Eine effektive Hygiene ist dadurch gewährleistet (Abb. 18).



Abb. 17: Die provisorischen Titanhülsen auf dem Modell

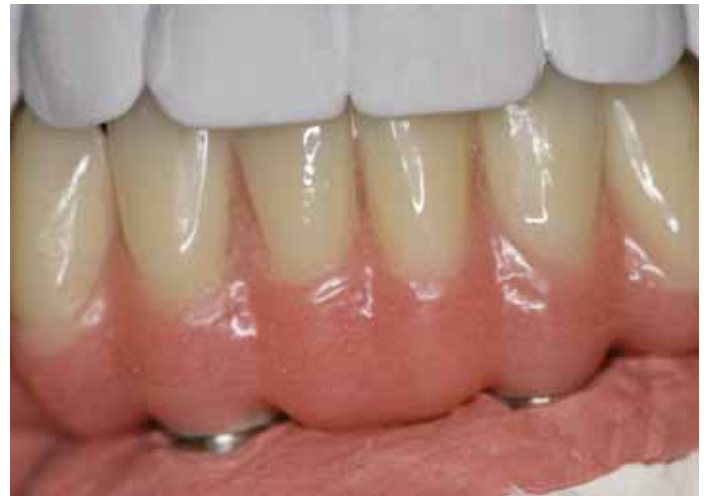

Abb. 18: Bei der basalen Gestaltung der Kunststoffbrücke ist auf den Freiraum für Interdentalbürsten zu achten.

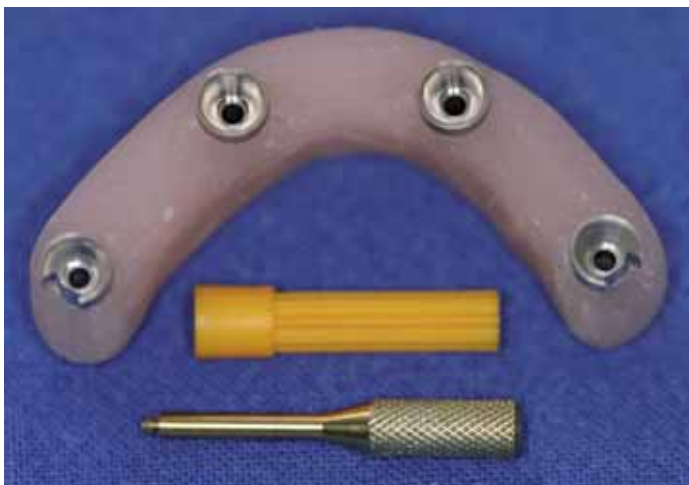


Abb. 19: Die Einbringhilfe für die Abutments

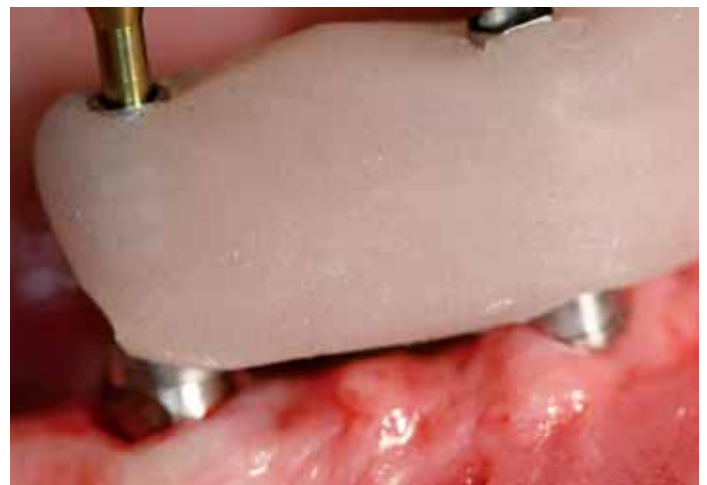

Abb. 20: Die Einbringhilfe im Mund. Das abgewinkelte Abutment ist in seiner Position fixiert.

Mit der im Labor hergestellten Einbringhilfe können die nicht rotationsgeschützten abgewinkelten Abutments im Mund des Patienten exakt in der gleichen Rotationsstellung wie auf dem Modell positioniert werden. Auf den geraden Multi-unit-Abutments werden Abformpfosten für den offenen Löffel platziert und auf den abgewinkelten Abutments die Abutmenthalter. Die Verbindung erfolgt mit einem schnell härtenden Kunststoff (Abb. 19).

Das Einsetzen der provisorischen Versorgung

Nach der Entnahme der Operationsschablone und dem Aufschrauben der Abutments kann jetzt, bei einer ausreichenden Primärstabilität der Implantate, mit einem Eindrehmoment von mindestens 35 Ncm, die provisorische Brücke auf den Implantaten befestigt werden.

Die dreidimensionale Planung und schablonengeführte Umsetzung ändert nichts an den Kriterien für eine verantwortungsvolle Sofortbelastung von Implantaten. Zur korrekten Positionierung werden die geraden Abutments fest eingesetzt, jedoch die abgewinkelten nicht fest angezogen. Nun findet die bereits beschriebene Einbringhilfe Anwendung. Die vorderen Abutments werden fest angezogen, die abgewinkelten Abutments drehen sich automatisch in die richtige Position und liegen dem Abutmenthalter in der Einbringhilfe plan an (Abb. 20). In dieser Position können die Abutments mit der Einbringschraube fixiert und mit 15 Ncm angezogen werden (Abb. 21 und 22).

Für die provisorische Kunststoffbrücke erfolgt die Anziehung der Prothetikschauben zunächst nur von Hand (Abb. 23). Eine postoperative Röntgenaufnahme gibt Auskunft über die korrekte Posi-

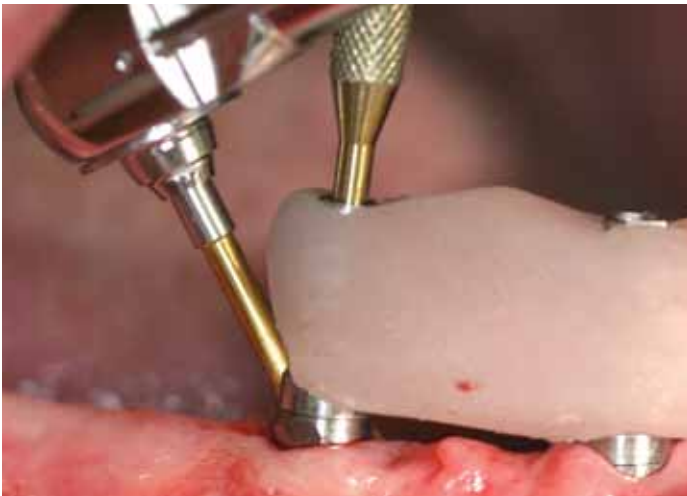

Abb. 21: Bei einem spaltfreien Sitz wird die Abutmentschraube mit 15 Ncm angezogen.

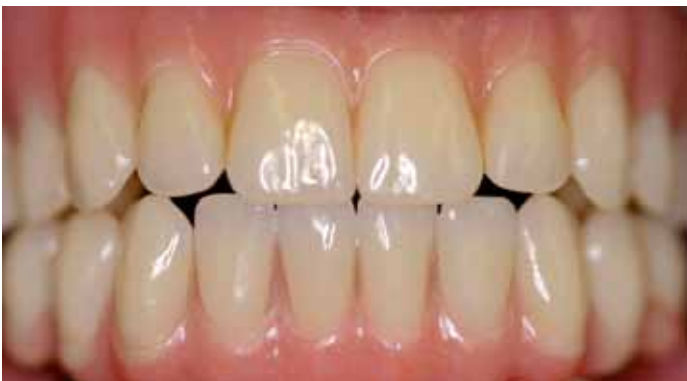

Abb. 23: In der gleichen Sitzung wird die provisorische Kunststoffbrücke eingesetzt.

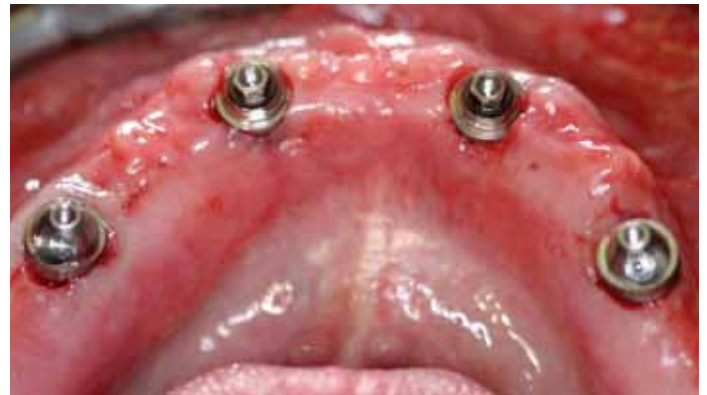

Abb. 22: Die klinische Situation postoperativ nach Entfernung der OP-Schablone und dem Einbringen der Abutments

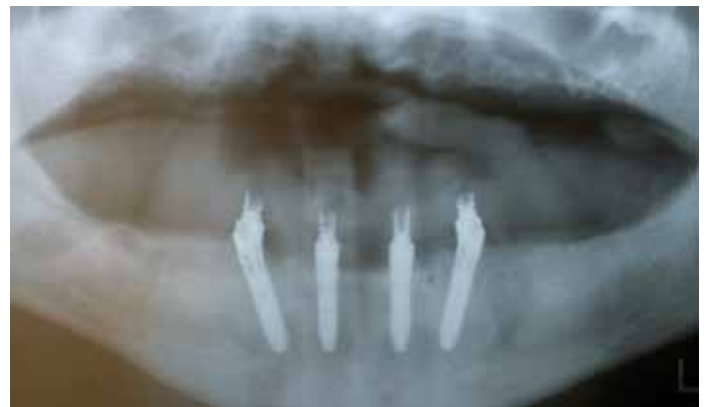

Abb. 24: Die postoperative Röntgenaufnahme zeigt den spaltfreien Sitz der Abutments und der Titanhülsen. Deutlich zu sehen ist ein vom Foramen mentale nach mesial bis in die Region der Implantat Spitze und ein ziehender akzessorischer Gang rechts.

tion der Implantate und den spaltfreien Sitz von Abutments sowie der provisorischen Brücke (Abb. 24).

Fazit

Die Kombination des All-on-4 Konzeptes mit dem computerbasierten Behandlungsplan bietet uns die Fusion zweier Konzepte mit einem enormen Vorteil für Patient und Behandler. Die dargestellte Vorgehensweise ermöglicht den Eingriff schonend und ohne Lappenbildung durchzuführen. Dadurch sind die postoperativen Beschwerden der Patienten auf ein Minimum reduziert. Die virtuelle, dreidimensionale Darstellung der relevanten anatomischen Strukturen gewährleistet eine größtmögliche Planungssicherheit für die Positionierung der Implantate. Durch die Einbindung der entsprechenden Abutments in die Planungssoftware kann die prothetische Kongruenz der Implantatposition bereits in der Vorbereitungsphase überprüft und

optimal gestaltet werden. Sind die Kriterien für eine Sofortbelastung erfüllt, dann erlaubt uns das Konzept eine echte Sofortversorgung. Implantate und die im Vorfeld angefertigte Brücke können in einer Behandlungssitzung eingebracht werden. Ist eine Sofortbelastung auf Grund nicht ausreichender Primärstabilität nicht indiziert, so versorgen wir die Implantate mit Verschlusschrauben und lassen sie für drei bis vier Monate unbelastet einheilen. Ein Nahtverschluss erübrigt sich in diesen Fällen meistens, die Schleimhautwunden sind in der Regel nach wenigen Tagen verschlossen. Für die gezielte Freilegung der Implantate mit einer Schleimhautstanze kann die Operationsschablone zu einem späteren Zeitpunkt wieder verwendet werden.

Korrespondenzadresse:
Dr. Ole Richter
Implantat Centrum am Johannisbollwerk
Johannisbollwerk 20
20459 Hamburg