

Endodontische Revisionen – Chancen und Limitationen

Ein praxiserprobtes Konzept für komplexe, endodontische Revisionsbehandlungen

Ein Beitrag von Dr. Wolfgang Gäsler, Illertissen

In den zurückliegenden fünfzehn Jahren haben sich bei der Revision von Wurzelkanalfüllungen die Techniken und Materialien erheblich verbessert. Insbesondere die Einführung der Dentalmikroskope, der Nickel-Titanfeilen und der ultraschallaktivierten Aufbereitungsinstrumente hat gemeinsam mit der Beachtung aktueller endodontischer Grundsätze dazu geführt, dass heute die langfristige Erhaltung endodontisch behandelter Zähne mit einer sehr hohen Erfolgsquote möglich ist. In den zurückliegenden Jahren haben die Revisionen von Wurzelfüllungen zugenommen, was unter anderem auf die Entwicklung optimierter Techniken und vor allem die Anwendung des Dentalmikroskops zurückzuführen ist. Die Patienten sind heute in der Lage, sich über Medien wie das Internet scheinbar fachkundig zu informieren. Dies erlaubt es ihnen gezielter als früher mit dem Zahnarzt über anstehende Behandlungen zu diskutieren. Insbesondere der Wunsch nach Zahnerhaltung bringt es mit sich, dass heute in einer restaurativ orientierten Praxis zahnerhaltende Maßnahmen, wie die endodontische Erst- und die Wiederholungsbehandlung, zum Standardrepertoire gehören sollten. Voraussetzung, insbesondere für die Revision insuffizienter Wurzelbehandlungen, ist neben der Fachkompetenz und der Erfahrung des Behandlers auch die nötige technische Ausstattung. Die Investitionen in dem Bereich Endodontie sollten nicht unterschätzt werden, wenn man von einer apparativ und instrumentell optimalen Ausstattung ausgeht.

Endodontische Behandlungsplanung

Erfolgssichere Endodontie, insbesondere im Wiederholungsfall, lebt nicht nur von der Zeit und Ruhe während der Behandlung, sondern ganz entscheidend von der sorgfältigen präoperativen Diagnostik. Anhand aktuellster Röntgenbilder (orthoradiale und eventuell exzentrische Mundfilme, OPG) sollte nach der klinischen Untersuchung des betreffenden Zahnes offen mit dem Patienten diskutiert werden, welche Chancen und Möglichkeiten die Revision einer Wurzelfüllung

hat. Im Rahmen der Aufklärungspflicht sollte dem Patienten transparent dargelegt werden, in welchem Zustand sich der Zahn befindet und welche möglichen Komplikationen im Falle einer Wiederholungsbehandlung auftreten können. Auch gilt es die möglichen Alternativen zur Revision aufzuzeigen, wie etwa die Extraktion des Zahnes mit prothetischer Versorgung der Lücke oder auch der Lückenschluss durch ein Implantat (Abb. 1).

Die fachliche und monetäre Aufklärung sollte stets vom „worst case“ ausgehen. In die Besprechung und auch in eine realistische Kostenkalkulation sollte die hohe Variabilität der möglichen Befunde, welche allerdings häufig erst bei der Behandlung feststellbar ist, einfließen (Abb. 2). Der Patient erhält im Aufklärungsgespräch auch ein ausführliches Merkblatt mit Einverständniserklärung, in dem alle klinisch möglichen Eventualitäten aufgelistet sind. Dem Patient muss ganz klar vermittelt werden, dass bei einer Revisionsbehandlung jederzeit ein Misserfolg möglich ist.

Primär sollten folgende Überlegungen angestellt werden:

- 1.) Sind die entsprechenden diagnostischen Unterlagen vorhanden oder müssen sie erstellt werden? Dies sind:

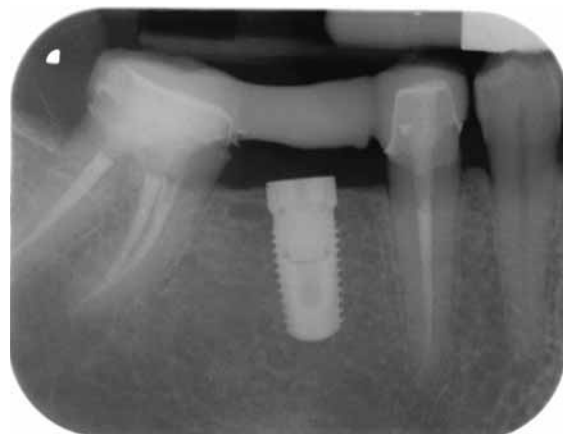

Abb. 1: Implantation regio 46 bei gleichzeitig wurzelbehandelten Zähnen 45 und 47

- Röntgenbild(er) des Zahnes und OPG mit Übersicht über die Nachbarstrukturen und das gesamte Gebiss
 - Klinische Befunde des Zahnes, der Apikalregion und der Tastbefund in der Umschlagfalte vestibulär und oral
 - Zirkuläre Sondierung des Sulkus (Suche nach eventueller Längsfraktur des Zahnes) (Abb. 3)
 - Eignung des Zahnes für die absolute Trockenlegung
 - Zugänglichkeit des Zahnes und Mundöffnung
 - Ist die Restsubstanz des Zahnes nach Entfernung von Karies und der vorhandenen Restaurationen ausreichend für einen adhäsiv befestigten Aufbau und eine Überkronung?
 - Wie ist die prothetische Wertigkeit des Zahnes?
- 2.) Welche Materialien befinden sich im Wurzelkanal (Stift, Fremdkörper, frakturiertes Instrument etc.) (Abb. 4)?
- Wie sind die Chancen zu deren Entfernenbarkeit?
 - Ist die dazu erforderliche technische Ausstattung vorhanden?
 - Liegen iatrogen erzeugte Probleme vor (Stufen im Kanalverlauf, via falsa, Perforation, starke Erweiterung der Konstriktion oder Schwächung einer Wurzel)?
 - Wie ist die mögliche Anzahl der Wurzelkanäle? Sind die Wurzelkanäle stark gekrümmt?
 - Wie ist die Qualität der bisherigen Aufbereitung und der Wurzelfüllung?
 - Welche Materialien wurden für die Wurzelkanalfüllung verwendet und sind sie entfernbar?
- 3.) Wie sind die Mundhygiene des Patienten und der parodontale Zustand des zu revidierenden Zahnes?

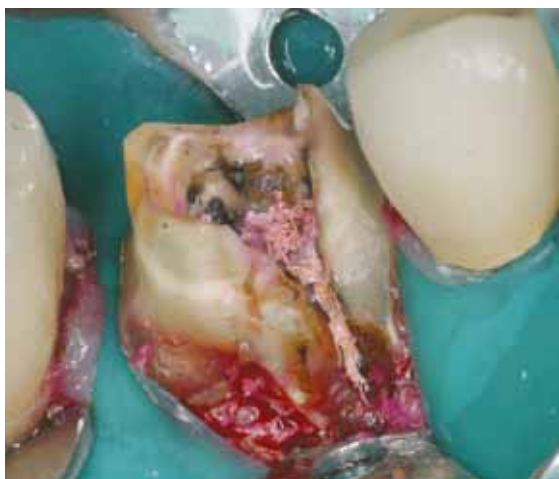

Abb. 2: Zahn 46 nach Entfernung der Krone und Darstellung des kariösen Zahnes. Hat die endodontische Revision bei einem solchen Befund Sinn?

- Hat der Patient Interesse an der Erhaltung des Zahnes?
- Ist er zu mehreren Behandlungssitzungen bereit?
- Ist er mit dem von ihm zu leistenden Eigenanteil einverstanden?
- Ist der Behandler bereit, dem Thema Endodontie Zeit und Raum in seinem Praxiskonzept einzuräumen und entsprechende Investitionen zu tätigen?

Mit diesen Ausführungen sollte dargelegt werden, welche Erwägungen vor der Revision einer Wurzelfüllung getroffen werden sollten. In der Endodontie ist die Revision mit Abstand diejenige Maßnahme, welche den Behandler am meisten fordert. In elf Jahren Endodontie mit Hilfe des Dentalmikroskops habe ich aus der Behandlung vieler tausend Zähne gelernt im Vorfeld kritische Überlegungen

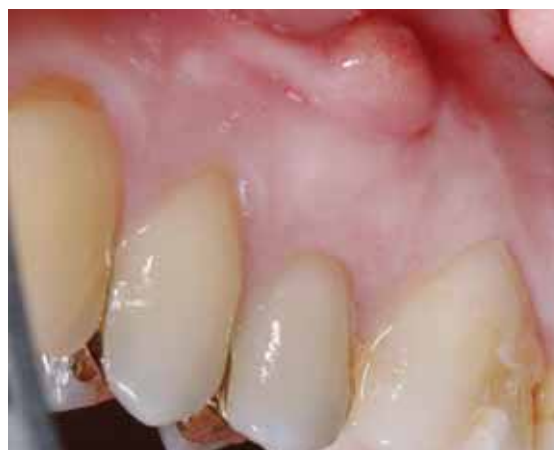

Abb. 3: Der Patient stellt sich zur endodontischen Revision an Zahn 15 vor. Er hat eine deutliche apikale Auftreibung in der Umschlagfalte. Mit der Parodontalsonde kann von bukkal nach apikal durchgängig sondiert werden. Es besteht der Verdacht auf Längsfraktur der Wurzel.

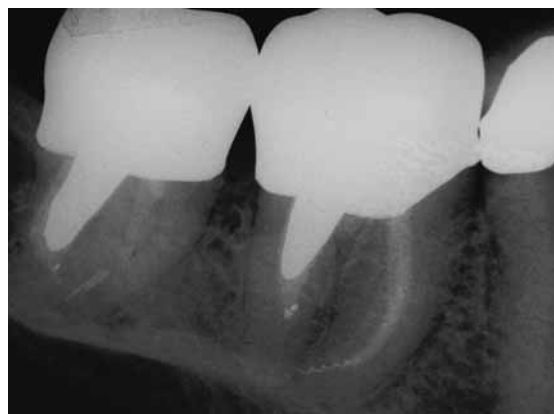

Abb. 4: Überwiesener Patient mit der Problemstellung: Endodontische Revision der Zähne 46, 47 beim Vorliegen massivster Stifte und frakturiertem Instrument im apikalen Teil der mesialen Wurzel von 46

anzustellen, besonders was die Prognose, den Aufwand und die Kosten anbelangt.

Die Entscheidung für die orthograde Revision eines Zahnes sollte nur dann getroffen werden, wenn man basierend auf der eigenen klinischen Erfahrung und auf den Erfolgszahlen mehrerer Studien von einer Überlebensrate des Zahnes von zirka 70 Prozent aufwärts für die nächsten sieben Jahre ausgehen kann. Bei schlechterer Prognose ist das Implantat der „bessere Zahn“ mit wesentlich höherem Erfolg, auch hinsichtlich der Kosten und des Zeitaufwands.

Anforderungen an Instrumente und Geräte

Der Arbeitsplatz eines endodontisch ausgerichteten Zahnarzts sollte eine Grundausstattung aufweisen, die sowohl für die Erstbehandlung eines Wurzelkanalsystems als auch für Revisionen genutzt werden kann. Aus meiner Sicht sollten folgende technische Voraussetzungen für endodontische (Revisions-)Behandlungen gegeben sein:

- Maschinelles Nickel-Titanfeilensystem (Protaper universal von Maillefer)
- Handfeilen (Kerr und Hedström)
- Ultraschallfeilen (z.B. Spartantips CPR 1 - 8)
- Elektrisches Längenmessgerät (z.B. Root ZX)
- Als Mindestanforderung eine Lupenbrille mit etwa 4,5-facher Vergrößerung mit einer Lichtquelle nahe am Strahlengang, besser aber ein Dentalmikroskop (hierzu später einige Ausführungen)

Was die Vielzahl der heute auf dem Markt verfügbaren maschinellen Feilensysteme anlangt, so sollten diese die nachfolgenden Anforderungen erfüllen:

- Nickel-Titaninstrumente
- Eignung für die „crown-down“-Technik
- Konische Form
- Geringe Anzahl an Feilen erforderlich
- Einfache Sequenz der Instrumente
- Eignung für Revisionen
- Kombinierbar mit elektrischer Längenbestimmung
- Einfache Wartung

Anhand dieses Anforderungsprofils habe ich 2001 die Entscheidung für die Protaperfeilen getroffen (Abb. 5). Sie sind in allen endodontischen Situationen anwendbar, haben eine sehr schöne konische, sich nach apikal zierlich verzügende, die Hartsubstanz schonende Form, welche koronal genügend Raum für die einzubringenden Spüllösungen ergibt.

Das Dentalmikroskop in der Endodontie

Bereits in den 80er Jahren des letzten Jahrhunderts verwendeten amerikanische Endodonten Operati-

onsmikroskope. In Deutschland setzten sich in der Endodontie Operationsmikroskope, welche zunächst aus anderen medizinischen Fachrichtungen, wie etwa der Gynäkologie, der Handchirurgie oder der HNO-Heilkunde stammten, ab Mitte der 90er Jahre durch. Die Hersteller erkannten bald, dass sich bei den Zahnärzten ein weiterer Markt auftat und modifizierten die Mikroskope auf die speziellen Bedürfnisse der Zahnheilkunde. Für zahnärztliche Behandlungen sind einige technische Details am Dentalmikroskop wichtig, die speziell in der Endodontie die tägliche Arbeit zu einem Komforterlebnis werden lassen. Im optimalen Fall verfügt ein qualitativ hochwertiges Dentalmikroskop über folgende Grundausstattung:

- Deckenmontage oder Centrosäule als Verankerungspunkt
- Stabiles, gut austariertes Stativ ohne Bewegungsspiel
- Variable motorische Steuerung von Vergrößerung und Brennweite
- Xenonbeleuchtung mit Einspeisung des Lichtes in einem Strahlengang von unter vier Grad
- Freischaltung der räumlichen Bewegbarkeit des Mikroskops über Magnetkupplungen
- Schwenktubus (180 Grad) und Drehteller für eine optimale, also aufrechte und gerade Haltung des sitzenden Behandlers

Ich habe mich gemäß dieser Anforderungen bereits 1996 für ein „Zeiss OPMI Prodent“ entschieden, welches an einem Deckenstativ installiert wurde. Beim Umzug in eine neue Praxis bot sich dann die Chance auf ein aktuelles Dentalmikroskop der Firma

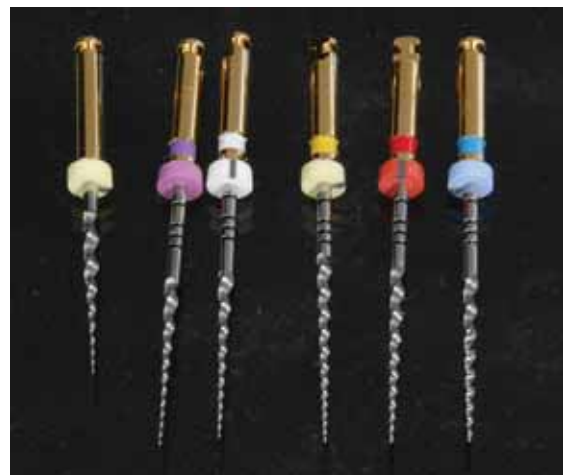

Abb. 5: Das Protaper-Feilenset ist für die rotierende, maschinelle Aufbereitung von gekrümmten Wurzelkanälen hervorragend geeignet, wenn diese manuell nach einem strukturierten Protokoll vorbereitet wurden.

Carl Zeiss (OPMI Pro Ergo) umzusteigen, welches an der Centrosäule befestigt ist und ebenfalls über die genannten technischen Details verfügt (Abb. 6). Es ist noch eine Videokamera installiert, welche für Live-Kurse, aber auch für die Visualisierung von pathologischen Befunden für den Patienten hervorragend genutzt werden kann.

Ultraschallfeilen

Bei der Revision von Wurzelfüllungen findet man häufig irregulär geformte Kanalquerschnitte vor, die weder mit Hand, noch mit rotierenden maschinellen Instrumenten optimal nachbearbeitet werden können. Hier kommen sogenannte Hybrid-techniken zum Einsatz, das heißt die Kombination von sensibler Hand- und rotierender maschineller Aufbereitung mit Ultraschallfeilen. In meiner Praxis findet seit etwa elf Jahren das Ultraschallfeilen-Set der Firma Spartan (Bezugsquelle American Dental System Günter Jerney) Anwendung (Abb. 7). Es gibt Feilen aus Edelstahl, mit Zirkonitrit beschichtete Feilen und solche aus Titan. Ich bevorzuge die beschichteten Feilen der Nummern CPR 1 bis 5. Für die Ultraschallspitzen bestehen die nachfolgend aufgeführten Anwendungsmöglichkeiten:

| Orthograde Spartanspitzen CPR | Einsatz-Nr. |
|--|-------------|
| Lösen von Restaurationen | 1 - 2 |
| Beseitigung von Pulpasteinen | 2 - 3 |
| Lokalisieren von kalzifizierten und/oder versteckten Kanälen | 2 - 4 |
| Auffeilen von Isthmusverbindungen und Dentinstegen | 2 - 4 |
| Entfernen von Pulpenkammerkernen | 2 - 3 |
| Entfernen von Restaurationsmaterial im Kanaleingang | 3 - 5 |
| Entfernen von Wurzelstiften | 1 + 5 |
| Beseitigen von Wurzelfüllungsmaterial | 4 - 8 |
| Entfernen frakturierter Instrumente | 4 - 8 |

Es würde den Rahmen dieses praxisorientierten Übersichtsartikels sprengen, wenn man auf die Vielzahl der sonst noch erforderlichen Instrumente, Materialien und Medikamente einginge. Ich möchte an der Stelle noch auf die rhodiumbedampften Mundspiegel mit austauschbaren Handgriffen hinweisen, welche für das am Dentalmikroskop komplett indirekt ablaufende Arbeiten unerlässlich sind. Hier bevorzuge ich nach dem Anlegen des Kofferdams einen Spiegel mit einem Durchmes-

ser von 30 Millimetern, der eine hervorragende Übersicht über das zu behandelnde Gebiet gibt.

Absolute Trockenlegung mit Kofferdam

Die für orthograde Revisionen benötigte Zeit und Ruhe sowie die Freiheit des Arbeitsfeldes von störenden Einflüssen (Blut, Speichel, Zunge etc.) machen für mich die absolute Trockenlegung zu einer *conditio sine qua non*. Gerade zu revidierende Zähne sind oft stark zerstört, so dass bei der Wurzelkanalbehandlung die sichere Isolierung des Zahnes eine hohe Priorität im Kampf gegen die bakterielle Infektion einnimmt. Bei steter Anwendung einer bewährten und durch eigene Erfahrung weiterentwickelten Vorgehensweise können mit Kofferdam auch schwierige Situationen beherrscht werden (Abb. 8).

Vorbereitung des Behandlungsplatzes

Das zielgerichtete und präzise Vorgehen bei der Revision einer Wurzelfüllung steht und fällt mit



Abb. 6: Zeiss OPMI Pro Ergo Dentalmikroskop mit Stativ an der Centrosäule, motorischem Vergrößerungszoom und Brennweitensteuerung, Xenonbeleuchtung und Videokamera



Abb. 7: Spartan Ultraschallspitzen aus Titan der Größen 6 bis 8, speziell für den Einsatz in zierlichen und sehr tief reichenden Wurzelkavitäten

der exakten Vorbereitung des Behandlungsplatzes und der übersichtlichen Bereitstellung des benötigten Instrumentariums sowie aller Materialien (Abb. 9). Checklisten aller benötigten Dinge helfen in der Anfangsphase bei der Umstellung des Behandlungskonzepts. Hier sind unsere zahnärztlichen Mitarbeiterinnen gefordert. Speziell für das Behandeln unter Vergrößerung sollte man die Assistenz in die Darrreichung der benötigten Instrumente in das verkleinerte Gesichtsfeld des Behandlers einweisen.

Das endodontische Behandlungsprotokoll

Eine orthograde endodontische Behandlung setzt sich aus unterschiedlichen Behandlungsabschnitten nach der „crown-down“-Methodik zusammen, die man grob in folgende Abschnitte einteilen kann:

- Trepanation
- Kanaldarstellung
- Zugangspräparation
- „Crown-down“-Präparation der koronalen und mittleren Kanalabschnitte
- Aufbereitung des apikalen Abschnitts des Wurzelkanals

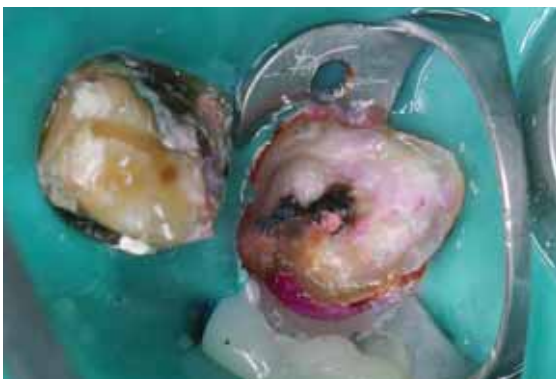

Abb. 8: Absolute Trockenlegung am Zahn 47 für eine Revisionsbehandlung. Zum Verhindern des Hochrutschens des Kofferdams wurde bukkal ein Holzkeil unter den Klammerarm eingebracht und mit „flowable“ Komposit fixiert.




Abb. 9: Das Arbeiten bei Vergrößerung zwingt zu einer akribischen Vorbereitung der Behandlung und auch während des Eingriffs zu penibler Ordnung auf dem Schwebetisch.

Unser Behandlungsprotokoll sieht, auch im Interesse der möglichst vollständigen, chemo-mechanischen Desinfektion aller auffindbaren Kanalabschnitte, eine stete und reichliche Desinfektion des Wurzelkanals zum Beispiel mit 3 - 5 %igem Natriumhypochlorit vor. Weiterhin wird keine Feile – weder ein Handinstrument, noch ein maschinell betriebenes Instrument – in einen Wurzelkanal eingeführt, ohne dass eine elektrometrische Längenmessung angeklemt ist. Dies führt zu einer sehr sicheren Instrumentation nach apikal, was bei der Entfernung von vorhandenen Wurzelfüllungen eine immense Sicherheit darstellt. Sofern die apikale Region noch intakt ist, soll die Konstriktion auf keinen Fall erweitert werden. Bei erweiterter Konstriktion ist ein Austreten von Spülflüssigkeit und später, bei thermoplastischer Wurzelfüllung in vertikaler Kondensationstechnik, das Überpressen von warmer Guttapercha über den Apex möglich.

Die grundsätzliche Frage, insbesondere im Falle einer bereits erfolgten Aufbereitung durch einen Vorbehandler, ist:

- Welche Form und welchen Querschnitt hat der Wurzelkanal (Abb. 10)?
- Wie kann man diese mit einer individuell auf den Zahn abgestimmten Aufbereitungstechnik so optimieren, dass der Wurzelkanal sich konisch nach apikal verjüngt?

Eine konische Aufbereitung des Wurzelkanals hat mehrere Vorteile. Zum einen steht in der Zugangskavität während der ganzen Behandlungsphase eine ausreichende Menge an Natriumhypochlorit, welche durch stetiges Spülen immer wieder erneuert wird. Zum anderen können zierliche Feilen einfacher in den Wurzelkanal eingeführt werden (Abb. 11).

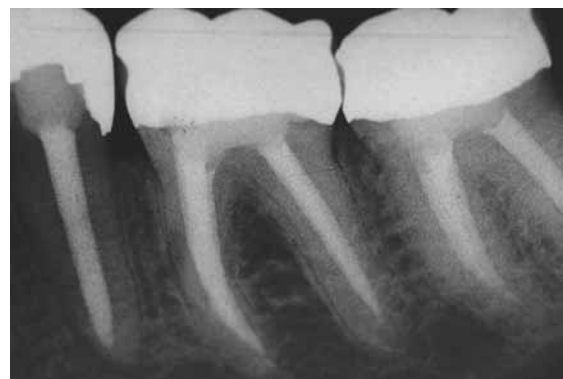

Abb. 10: Zähne 35, 36, 37 mit zu forcierter Erweiterung der ursprünglich zierlichen, sich nach apikal verjüngenden Wurzelkanäle

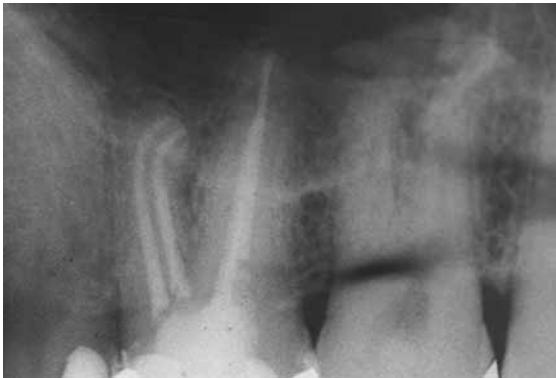

Abb. 11: Zahn 26 mit Wurzelfüllung in thermoplastischer, vertikaler Kondensationstechnik, nach konischer Aufbereitung der Kanäle mit Protaper

Zeitliche Planung der Revision einer Wurzelfüllung

Beim Beratungs- und Aufklärungsgespräch, auch bei Zähnen mit apikaler Aufhellung, gehe ich normalerweise von zwei Behandlungsterminen aus. Beim ersten Termin erfolgen die komplette Entfernung der vorhandenen Restauration, der Wurzelfüllungen in allen auffindbaren Kanälen sowie die Suche, Darstellung und Aufbereitung bisher nicht gefundener Kanäle (Abb. 12). Nach gründlicher chemo-mechanischer Desinfektion der Kanalsysteme und gründlicher Trocknung über farbkodierte, der letzten apikalen Aufbereitungsfeile entsprechende Papierspitzen, wird eine Kalziumhydroxidpaste in die Wurzelkanäle eingebracht.

Zum dichten Verschluss und zur Stabilisierung des Zahnes wird eine adhäsiv befestigte Aufbaufüllung oder in der ästhetisch relevanten Zone eine adhäsiv befestigte, geschichtete Kompositfüllung (z. B. Miris2, Coltene) gelegt. Beim zweiten Termin erfolgt das vorsichtige „reentry“ im Kern der Restauration mittels einer filigraneren Trepanationsöffnung. Nach

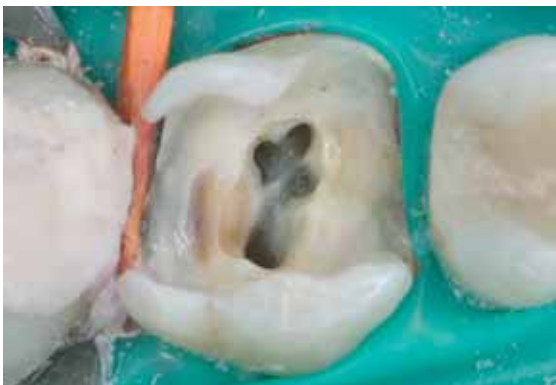

Abb. 12: Zahn 26 vor Aufbereitung aller vier auffindbaren Kanäle. Der mesio-zentrale Kanal lag unter einem Dentinüberhang verborgen, der mit ultraschallaktivierter Aufbereitung dargestellt werden musste.

erneuter Darstellung der Wurzelkanäle werden dieselben noch einmal gründlich desinfiziert. Dann wird das bisherige Ergebnis der Aufbereitung mittels einer an das elektronische Längenmessgerät angeschlossenen Hedströmfeile überprüft. Ihr Durchmesser entspricht dem zuletzt zur apikalen Aufbereitung benutzten Instrument. Auch wird jetzt noch einmal bei bis zu 25-facher Vergrößerung sorgfältig nach sogenannten Isthmuslinien oder eventuell nicht gefundenen Kanälen gesucht.

Sind alle Kanäle aufbereitet und desinfiziert, werden nach dem Durchmesser der letzten Masterfeile genormte Guttaperchaspitzen mittels einer normierten Messlehre kalibriert. Man kürzt sie entsprechend der ISO-Weite, die der Aufbereitungsweite an der apikalen Konstriktion des Wurzelkanals entspricht. Zur Verifizierung des Aufbereitungsergebnisses und zur Kontrolle der Lage der Guttaperchaspitze im Wurzelkanal folgt eine Röntgenaufnahme mit dem in den Wurzelkanal eingeführten Mastercone. Die Röntgenaufnahme zeigt auch, ob sich eine eventuell vorhandene apikale Aufhellung bereits erkennbar zurückgebildet hat. Nach erneuter gründlicher Desinfektion der Kanäle mit Natriumhypochlorit werden diese mittels der vertikalen Kondensationstechnik dicht und wandständig mit Guttapercha abgefüllt (Abb. 13). Es ist sehr wichtig, dass die Zugangskavität nach Entfernung von Sealer- und Guttapercharesten dicht mit einer adhäsiv befestigten Füllung verschlossen wird.

Obliterierte oder blockierte Wurzelkanäle

Als Folge von Karies, pulpennaher Exkavation oder tief reichenden Restaurationen reagiert die Pulpa mit der Bildung von sklerosiertem Dentin, das sich konzentrisch an den Wänden des Wurzelkanals anlagert, bis hin zu dessen völliger Obliteration. Bei sol-

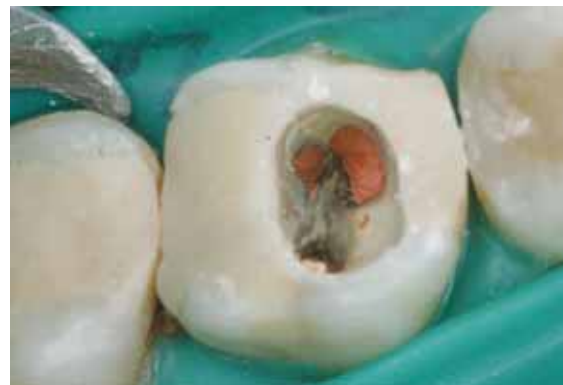

Abb. 13: Zahn 26 in der zweiten Sitzung. Nach erneuter Desinfektion der Kanäle mit Natriumhypochlorit wurde eine thermoplastische Wurzelfüllung eingebracht. Der Verschluss der Zugangskavität erfolgte adhäsiv mit Ticore.

chen Situationen hilft bei der Suche nach dem Wurzelkanal zum einen die Vergrößerung. Speziell mit Hilfe des Dentalmikroskops kann gezielt, bei bis zu 25-facher Vergrößerung und absolut schattenfreiem Licht, gesucht werden (Abb. 14). Weiterhin können mittels Methylenblau (Canal Blue in Pipettenform, VDW) winzige Reste der Pulpa angefärbt werden, die einen Hinweis auf einen dort eventuell vorhandenen Kanaleingang geben. Eine letzte Möglichkeit zum Auffinden von obliterierten Kanälen ist der sogenannte Bläschentest („Bubbletest“). Dazu gibt man etwas 30%iges H_2O_2 auf die Stelle am Boden der Pulpenkammer, an dem man den obliterierten Kanaleingang vermutet. Steigen feine Bläschen auf, hat man einen Hinweis auf Pulpareste und sucht gezielt mit dem feinsten Rosenbohrer an dieser Stelle. Sehr hilfreich ist auch das sensibel tastende Suchen nach feinsten Strukturen mittels einer 8-er Hedströmfeile und angeklebter Elektrode zur Längenmessung. Hat man einen obliterierten Kanaleingang gefunden, so beginnt man denselben mit feinsten Handfeilen, die mit durchsichtigem Gleitmittel (z. B. RC Prep) beschickt sind, vorsichtig zu erweitern (Abb. 15 und 16).

Das manuelle Vorarbeiten bis an die Konstriktion des Wurzelkanals erfolgt mit einer minimalen rotierenden Bewegung der Feile (Drehung von höchstens 60 Grad und dann zurück), bei gleichzeitigem geradlinigem Vorwärtsstoßen der Feile. Diese „wigggle-wigggle-pull“-Bewegung ermöglicht das Erkunden eines Wurzelkanals, wobei das Wurzelkanalinstrument nur wenig auf Torsion beansprucht wird.

Frakturierte Instrumente

Es ist ein zentrales Element der Qualitätssicherung in der Praxis, dass nach der Behandlung schwieriger Kanalstrukturen die verwendeten Hand- und

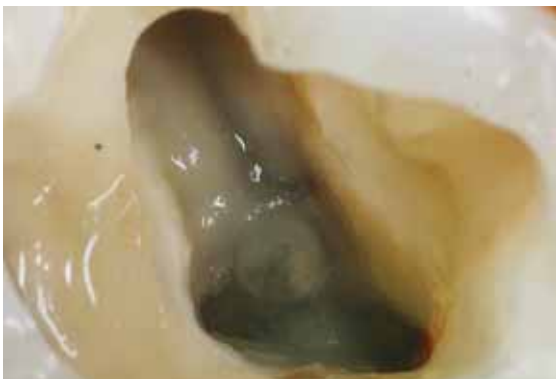


Abb. 14: Zahn 26 bei 25-facher Vergrößerung der Region des mesiozentralen Kanals. Dieser verbirgt sich unter einem etwa fünf Millimeter hohen Dentinüberhang.

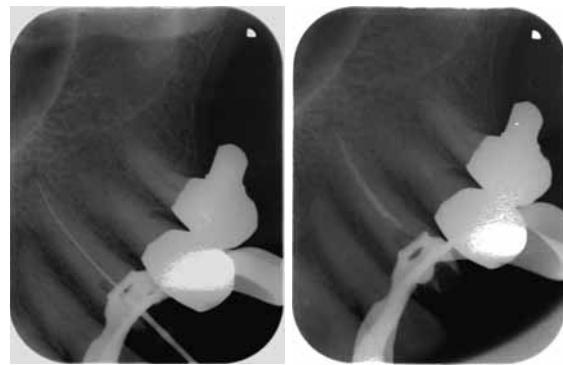


Abb. 15 und 16: Das linke Bild zeigt den Zahn 23 nach Aufbereitung eines stark obliterierten Wurzelkanals mit eingeführtem Messinstrument. Im rechten Bild erkennt man die thermoplastische Wurzelfüllung.

Maschinenfeilen verworfen werden. Ich verwende seit 1996 rotierende maschinelle Feilen und habe bei tausenden von Wurzelkanalbehandlungen ein, wie ich meine, schlüssiges Konzept entwickelt, das als Kernpunkt zuerst die Handpräparation („wigggle-wigggle-pull“-Bewegung) im feuchten Milieu (Natriumhypochlorit und Gleitmittel) bis zur Gängigkeit an die apikale Konstriktion verfolgt, um dann erst rotierend aufzubereiten, wenn der Pfad für die maschinell arbeitende Feile geschaffen ist. Auch sollte man beim Arbeiten mit Feilen niemals forcierten Druck ausüben. Die Verwendung eines sogenannten Drehmomentmotors stellt in Kombination mit der elektrometrischen Längenmessung einen weiteren Sicherheitsfaktor dar. Kommt es doch einmal zu einer Instrumentenfraktur (Abb. 17 und 18), hat das Entfernen des Bruchstücks Vorrang vor der weiteren Behandlung der anderen Kanalsysteme. Dabei gilt es zu klären:

- Wo liegt das frakturierte Instrument?
- Kann man es mit den vorhandenen optischen Möglichkeiten im Wurzelkanal erkennen?
- Kann man es ohne die Gefahr einer Perforation des Wurzelkanals mit Handinstrumenten oder Ultraschallspitzen umfeilen?
- Wie hoch wird vermutlich der Substanzverlust zum Erreichen und Entfernen des Instruments sein?
- Hat die Wurzel einen ausreichenden Querschnitt an dieser Stelle?
- Was für ein Instrument ist frakturiert (Stahlinstrument, Reamer, Hedströmfeile, Nickel-Titanfeile)?

Unmittelbar nach der Fraktur eines Instruments sollten zwei Mundfilme aus verschiedenen Projektionsrichtungen angefertigt werden, mit deren Hilfe sich die Lokalisation des Instruments und die Form

Abb. 17:
Zahn 27 mit frakturiertem Instrument in dem stark gegenläufig gekrümmten mesio-bukkalen Kanal. Beim Versuch der Entfernung mittels der Ultraschallschallspitze kam es zu einer Perforation an der mesialen Außenkontur, was die Prognose zur Erhaltung des Zahnes dramatisch verschlechterte.

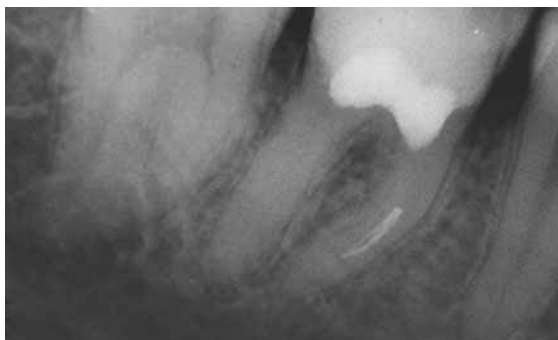
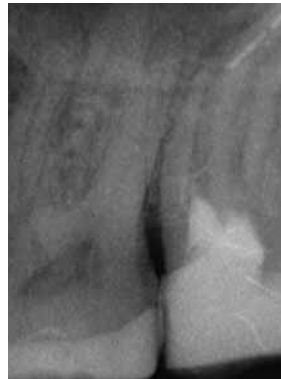

Abb. 18: Instrumentenfraktur im Rahmen einer endodontischen Revisionsbehandlung. Es gab im Verlauf des bukkalen und lingualen Kanals deutliche Knickstellen, welche für die rotierende Feile zu starke Belastungen erzeugten.

der Wurzel beurteilen lassen. Je nach Lokalisation des Bruchstücks muss überlegt werden, ob das Problem über einen koronalen Zugang gelöst werden kann, oder ob eine Wurzelspitzenresektion mit retrograder Wurzelfüllung oder sogar die Exaktion des Zahnes indiziert ist.

Zur Entfernung des frakturierten Bruchstücks kann entweder versucht werden, zwei bis drei Hedströmfeilen zum Beispiel der Größe 20 an diesem vorbeizutreiben, und die Feilen so gegeneinander zu verdrehen, dass sie das frakturierte Stück „einklemmen“, so dass es nach koronal herausgezogen werden kann. Dieses „circumferential wiring“ ist allerdings nicht immer erfolgreich. Ich verwende gerne zum Lösen frakturierter Instrumente die Spartanspitzen CPR der Größe fünf bis acht, wobei ich mir des Substanzverlustes bewusst bin, den diese Feilen erzeugen.

Perforationen

Das Vermeiden von Perforationen oder einer via falsa sollte zentrales Thema jeder endodontischen Behandlung sein. Kommt es infolge falscher Instrumentation (zu hoher Druck oder zu aggressives Vorgehen) zu einer Perforation (Abb. 19), hat deren Beherrschung oberste Priorität. Folgende Fragen sind beim Auftreten einer Perforation zu stellen:

- Lokalisation der Perforation im koronalen oder im apikalen Verlauf des Kanals?
- Lage und Größe der Perforation?
- Kann man die Perforation sehen (Vergrößerung)?
- Ist die Perforation mit den verfügbaren Instrumenten erreichbar?
- Kann die Perforation verschlossen werden?
- Wie ist die langfristige Prognose des Zahnes nach Verschluss der Perforation?

Der Verschluss einer Perforation ist nur unter optimaler Sicht (Dentalmikroskop) möglich. Dazu ist heute MTA (mineralisches Trioxid) (Pro-Root MTA, Dentsply/Maillefer) das Mittel der Wahl. Es ist bioinert und weist nach 24 Stunden eine sehr hohe Härte auf. Die Applikation des dick angerührten Materials ist mittels spezieller Applikationspistolen möglich, aber aufgrund der Materialkonsistenz nicht einfach. Im Fall des perforierten Zahnes in Abbildung 19 wurde wegen der starken Zerstörung des Prämolaren ein Implantat gesetzt.

Entfernen von Wurzelstiften

Wurzelstifte mögen vor der Adhäsivtechnik in ihrer heutigen Qualität eine Möglichkeit gewesen sein, Aufbauten in Zähnen zu verankern. In den zurückliegenden zehn Jahren haben sich die Therapiekonzepte endodontisch behandelter Zähne deutlich geändert. Heute ist es nach Meinung der DGZMK „State-of-the-art“, möglichst viel gesunde Zahnhartsubstanz zu erhalten. Bei fehlerhaftem Einsatz von Wurzelstiften, insbesondere nach antiquierten, aggressiven Substanz raubenden Konzepten, werden horizontale Kräfte, die auf den Zahn einwirken, über den Stift in die geschwächte Wurzel übertragen. Es ließe sich sehr viel über Wurzelstifte sa-

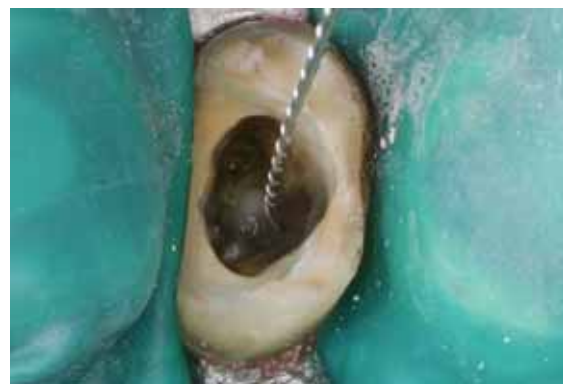

Abb. 19: Zahn 25 nach Entfernung eines alio loco gesetzten Stifts. Es findet sich im nach distal gelegenen Teil des Bohrstollens des Stifts eine kleine Perforation, was mittels eingeführter Feile und elektrischer Längenmessung verifiziert werden konnte.

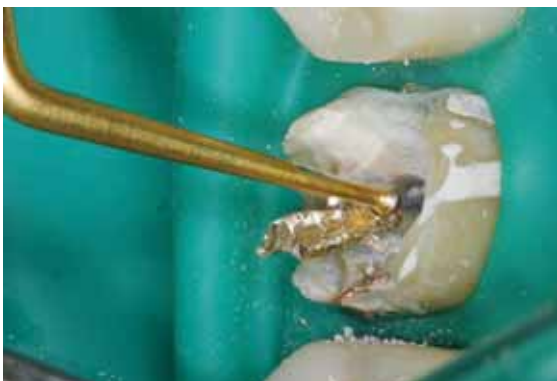

Abb. 20: Ultraschallspitze Spartan CPR 1 beim Lösen eines Goldstifts. Der größere Teil des gegossenen Aufbaus wurde bereits mittels scharfer Kronenschlitzer bis auf den zentralen Stift zurückgeschliffen. Dadurch reduziert sich der kraftschlüssige Verbund des Aufbaus und die Schallenergie kann an dem zu lösenden Stift wirken.

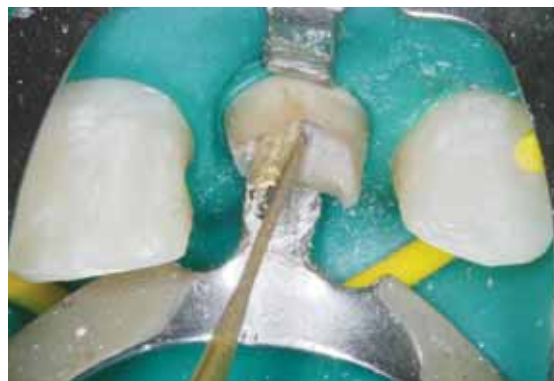

Abb. 21: Ultraschallspitze Spartan CPR 5 beim Entfernen eines Goldstifts im Zahn 21. Der Stift wird durch die Vibrationen der zierlichen Ultraschallspitze gelöst.

gen, doch würde das den Rahmen dieses Artikels sprengen. Im Falle einer endodontischen Revisionsbehandlung muss man sich jedoch sehr häufig mit Wurzelstiften auseinandersetzen.

Folgende Fragen sollte man sich vor der Entfernung eines Wurzelstifts stellen:

- Was für ein Stift ist im Kanal (ein geschraubter und/oder zementierter Metallstift, oder etwa ein adhäsiv befestigter Glasfaserstift)?
- Welches Ausmaß hat die Stiftbohrung und wie stark ist die Wurzel schon geschwächt?
- Wie viel Hartsubstanz der Wurzel wird nach Entfernung des Stifts übrig bleiben?
- Ist die Grundausrüstung (vor allem Ultraschallspitzen) zur Entfernung von Stiften vorhanden?

Bei kleinen Stiften ist das vorsichtige Umbohren des Stifts in der Zementfuge mittels des kleinsten Rosenbohrers eine Möglichkeit, den Verbund vom Stift zum Zahn zu schwächen. Große Goldstiftaufbauten reduziere ich mit einem scharfen Kronenschlitzer (ADS Jerney) bis auf den Kern des Stifts, um dann mit der Spartanspitze CPR 1 hohe Schwingungskräfte auf das Stiftende zu bringen, die den Stift lockern sollen (Abb. 20). In weiter apikal gelegenen Stiftabschnitten benütze ich sehr gerne die Spartanspitze CPR 5, welche ein gezieltes Losvibrieren des Befestigungszements ermöglicht (Abb. 21).

Das gezielte, drucklose und pinselnde Arbeiten mit den zirkonitritbeschichteten Ultraschallspitzen sollte bei trockenem Kanal so erfolgen, dass möglichst das den Stift umgebende Dentin geschont wird. Hier liegt natürlich ein gewisser Widerspruch, da immer Zahnhartsubstanz abgetragen wird. Das Entfernen von Stiften ist nicht nur mit einem erhöhten Zeitaufwand verbunden, sondern auch mit ei-

nem sehr hohen Verbrauch von Instrumenten. Berücksichtigt man den Verschleiß der verwendeten Handfeilen, der Kronenschlitzer sowie eventuell mehrerer Ultraschallspitzen, kommen hier rasch mehrere hundert Euro zusammen, die in die Kostenkalkulation einzubeziehen sind.

Kombinierte endodontische Probleme

Wie schon mehrfach erwähnt, ist es sinnvoll, sich präoperativ kritisch mit dem Ausgangszustand eines endodontisch behandelten Zahnes auseinanderzusetzen. Dies gilt in besonderem Maße wenn gleichzeitig mehrere Probleme vorliegen. Das kann eine große apikale Aufhellung, ein frakturiertes Instrument, ein geschraubter Stift oder etwa ein nicht aufgefundener oder aufbereiteter Kanal sein (Abb. 22 bis 28). Hier stößt man selbst als erfahrener Endodont an technische und anatomische Grenzen. Dies muss im Vorfeld offen mit dem Patienten besprochen werden. In eine realistische Kosten-Nutzen-Abschätzung sollten alle Befunde sowie die Bewertung des klinischen Zustands und die Erfahrung des Behandlers einfließen. Schulz-Bongert jr. sprach einmal in solchen Fällen von einem „spekulativen Behandlungsversuch“, bei dem ein Misserfolg jederzeit möglich ist. Gerade bei komplexen Problemfällen ist, neben der Erfahrung des Behandlers, die technische Ausstattung eine wichtige Voraussetzung, um die Revision einer endodontischen Behandlung angehen zu können.

Zusammenfassung

Die Endodontie kann heute mit einer hohen Ergebnissicherheit in die Abläufe einer zahnärztlichen Praxis integriert werden. Sie stellt dann einen nicht zu unterschätzenden Wettbewerbsvorteil dar. Ziel

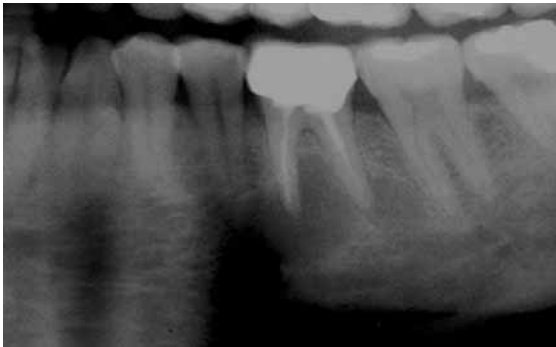


Abb. 22: Überweisungspatient mit der Fragestellung, ob das endodontische Ergebnis am Zahn 36 durch eine Wurzelspitzenresektion verbessert werden kann. Auf dem Orthopantomogramm fällt die sehr große apikale Aufhellung auf, die sich bis zu den Nachbarzähnen hinzieht.

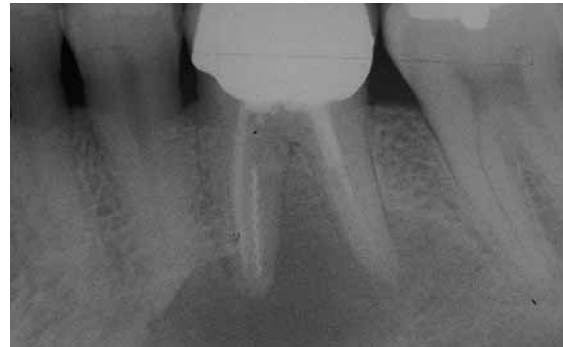

Abb. 23: Bei näherer Betrachtung lassen sich mehrere endodontische Probleme erkennen. Im distalen Kanal befindet sich ein Stift, in einer der beiden mesialen Wurzeln liegt ein frakturiertes Instrument und eventuell hat die apikale Osteolyse bereits zu resorptiven Vorgängen an der Wurzel geführt.

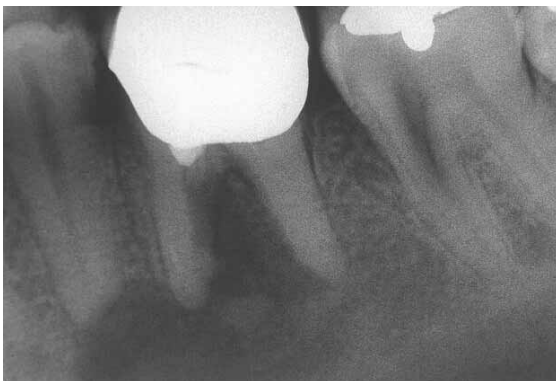

Abb. 24: Röntgenbild nach Entfernung des Stifts und des frakturierten Instruments sowie der restlichen Wurzelfüllung aus Guttapercha



Abb. 25: Entfernte Fremdkörper

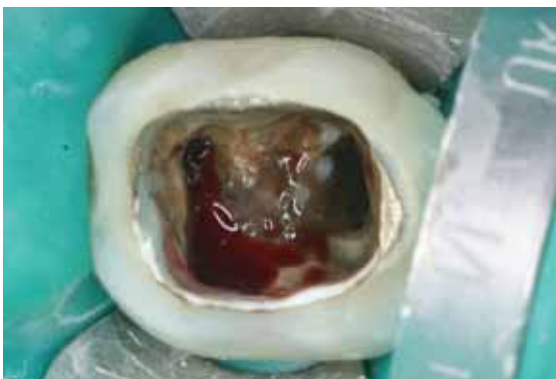

Abb. 26: Unmittelbar nach dem Entfernen der Bruchstücke und nach erster gründlicher Spülung mit 5 %igem Natriumhypochlorit kam es zu einer intensiven, lang anhaltenden Blutung aus den Kanälen mit Ausfluss von Pus.

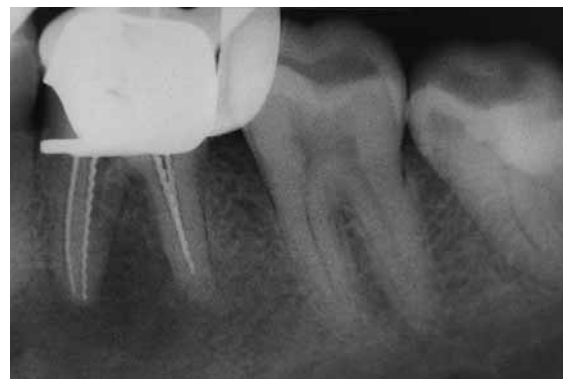

Abb. 27: Röntgenmessaufnahme in der dritten Sitzung. Die Ausheilung der großen apikalen Aufhellung ist bereits erkennbar.

dieses Artikels ist es, eine Übersicht über die Behandlung komplexer endodontischer Situationen und die dabei erforderlichen technischen Voraussetzungen zu geben. Im Rahmen eines in sich schlüssigen Aufbereitungs- und Desinfektionsprotokolls verwende ich seit 2001 das ProTaper-System, das infolge seines konischen Designs diejenige Form des Wurzelkanals schafft, welche den ge-

nannten endodontischen Grundsätzen entspricht. Bei tausenden mittels ProTaper aufbereiteten Kanälen gab es bisher keinen längs frakturierten Zahn. Ein weiterer nicht zu unterschätzender Vorteil des ProTaper-Systems ist die hervorragende Tauglichkeit bei Revisionen, in steter Kombination mit der elektrischen Längenbestimmung (z. B. Pro Pex, Dentsply/Maillefer). Neben den biomechanischen Eigen-

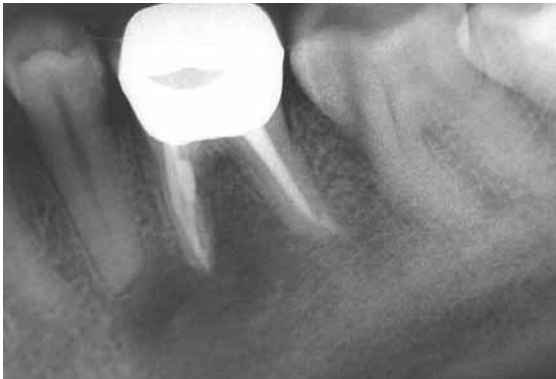

Abb. 28: Röntgenbild der Wurzelfüllung aus thermoplastischem Material nach mehrmaligem Wechsel der medikamentösen Einlage mit Kalziumhydroxid. Ab dem dritten Termin waren die Kanäle frei von Blut und Pus.

schaften des ProTaper-Systems sind seine Überschaubarkeit und Wartungsfreundlichkeit ein großer Vorteil. Mit Hilfe dieser maschinell betriebenen Feilen lässt sich der Wurzelkanal sehr gut konisch aufbereiten, was die effiziente chemo-mechanische Desinfektion und die dichte Obturation des Wurzelkanals erleichtert. Den größten Anteil am Erfolg der Endodontie im Praxisalltag hat aber das Dentalmikroskop. Dank seiner Vergrößerung ermöglicht es bei optimaler Beleuchtung auch schwierigste Zähne endodontisch zu behandeln. Mehr noch als bei anderen Behandlungsformen sollte der Patient präoperativ sachlich und offen über die Möglichkeiten, Risiken und Limitationen einer endodontischen Behandlung aufgeklärt werden. Das Aufklärungsgespräch sollte in schriftlicher Form festgehalten werden. Es ist heute bei einer Vielzahl endodontisch insuffizient behandelter Fälle möglich, eine Verbesserung der Wurzelbehandlung zu erreichen. In den Fällen, in denen die Kosten-Nutzen-Relation ungünstig ist, sollte man als Alternative an ein Implantat denken. Entscheidenden Anteil am langfristigen Erfolg eines endodontisch behandelten Zahnes hat natürlich auch die abschließende dichte koronale Restauration.

Korrespondenzadresse:
 Dr. Wolfgang Gänsler · Praxis für Zahnheilkunde
 Spezialist für Endodontie · Spezialist für Funktion und Rekonstruktion
 Institut für zahnärztliche Fortbildung
 Marktplatz 20 · 89257 Illertissen
 Telefon: 07303 929360 · Fax: 07303 929319
 Dr.Gaensler-Fortbildungen@t-online.de · www.praxis.dr-gaensler.de

Literatur beim Verfasser

Mundhygiene und spezielle Mundpflege

Thomas Gottschalck: Mundhygiene und spezielle Mundpflege, 2007, Verlag Hans Huber Bern, Göttingen, Toronto, Seattle, 232 Seiten, 73 farbige Abbildungen und 22 Tabellen, Preis: 29,95 Euro, ISBN 978-3-456-84414-5.

Mundhygiene ist ein wichtiges Thema im Alltag einer Pflegeeinrichtung. Dass sich der Autor als Krankenpfleger, Diplom-Medizinpädagoge und Leiter einer Krankenpflegeschule des Themas annimmt, ist ein erfreulich gutes Zeichen. Bislang eher stiefmütterlich behandelt, erwacht im Pflegebereich mehr und mehr die Erkenntnis, welche große Rolle eine gesunde Mundhöhle für die Allgemeingesundheit, die Ernährung und die soziale Kommunikation eines pflegebedürftigen Menschen spielt. Das vorliegende Buch sieht die Mundhygiene unter den ganz speziellen Bedürfnissen der Pflege und bietet somit dem zahnärztlichen Team, das sich für die zahnärztliche Behandlung und Prävention in Pflegeeinrichtungen engagiert, eine Fülle von Aspekten und Hinweisen aus dem Blickwinkel des Pflegepersonals. Die bislang meist zu kurz gekommene Mundhygiene in der Pflege erlangt durch das sehr kenntnisreich und umfassend geschriebene Buch neuen Auftrieb. Auf dem Gebiet oraler Hygiene ergänzen sich durch das Buch Zahnmedizin und Pflegewissenschaft erfolgreich. Von A wie Anatomie der Mundhöhle bis Z wie Zungenreinigung bleibt kein Thema zahnmedizinischer Prävention unbearbeitet. Das ausgewählte Bildmaterial ist sehr instruktiv und ergänzt den Text auf sehr bereichernde Weise. Fragen zur Wissensüberprüfung, umfangreiche Literaturangaben und Hinweise auf Internetseiten runden das gelungene Werk ab.



Dr. Herbert Michel
 Mitglied des Vorstands
 Referent Prophylaxe/Alterszahnmedizin/
 Behindertenzahnmedizin der BLZK